

PRATIQUE CHIRURGICALE POUR MÉDECINS ISOLÉS

I. CHIRURGIE GÉNÉRALE ET VISCÉRALE

Version 6 (2014)

X. Pouliquen (XP), L. Brodi (LB), G. Isserlis (GI), P. Lê (PL),
J. P. Lechaux (JPL), G. Pascal (GP), F. Pernin (FP)



<http://www.chirurgie-solidaire.org/fr/>

INTRODUCTION

Ce manuel est destiné à la formation de médecins d'hôpitaux isolés qui, peu ou pas formés à la pratique chirurgicale, doivent affronter des besoins chirurgicaux variés et souvent urgents, avec des possibilités très réduites en matière de ressources humaines, d'équipement matériel et de transfert en centre de référence.

Ce manuel, volontairement réduit aux urgences et à la « petite chirurgie », ne peut apporter de solution à toutes les situations particulières que ces médecins ont à gérer, ni surtout remplacer l'irremplaçable formation pratique. Il se veut seulement un guide pratique et explicatif pour établir un diagnostic, poser une indication opératoire (ou savoir s'en abstenir), et réaliser l'opération au plus simple. En effet, si la formation et l'expérience pratiques sont essentielles, elles ne peuvent être correctement assimilées que si elles s'appuient sur une base théorique solide, centrée sur la pratique, et permettant notamment d'affronter des situations encore non rencontrées. Et ce n'est pas au bloc opératoire ni dans le feu de l'action urgente que peut être correctement transmise et comprise cette base théorique indispensable.

Le lecteur ne doit pas s'étonner que ce manuel propose certaines conduites à tenir et techniques divergentes de celles qui sont enseignées dans les centres universitaires modernes, ces dernières étant alors considérées comme impossibles ou dangereuses à réaliser en situation précaire.

Ce manuel est un outil de formation de Chirurgie Solidaire et ne peut être modifié ni reproduit, en totalité ou partiellement sans son autorisation. Il est accessible sur le site : <http://devsante.org> (onglet "Modules de formation"). Il s'est inspiré des précédents documents pédagogiques de CS, et d'illustrations d'autres ouvrages n'étant plus édités ou dont l'accès est devenu libre sur le réseau internet. Les principaux en sont les suivants :

- Handbook of Emergency Surgery for Health Centres in Ethiopia - part 1 and 2. Médecins du Monde. <http://www.medecinsdumonde.org/fr/A-1-international/Ethiopie/>.
- Primary Surgery. Volume 1. King et al. <http://www.primary-surgery.org/>.
- Gestes médico-chirurgicaux en situation d'isolement (Médecins Sans Frontières, 1989). Bibliothèque pour le Développement Durable et les Besoins Humains Essentiels. <http://nzdl.sadl.uleth.ca/cgi-bin/library?a=p&p=about&c=tulane/>.
- Essential Surgical Care. World Health Organization. <http://www.steinergraphics.com/surgical/index.html/>.
- Techniques élémentaires pour médecins isolés. I . Techniques Chirurgicales. Les agrégés du Pharo.

GESTES DE BASE EN CHIRURGIE

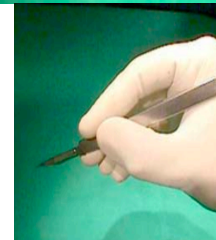
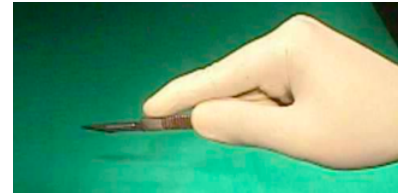
XP

1. TENUE DES INSTRUMENTS

Bistouri

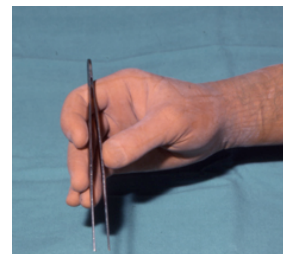
Il doit être tenu :

- soit comme ci-contre pour inciser transversalement de gauche à droite (pour un droitier)
- soit « comme un stylo », pour inciser de l'aide vers soi, et pour les dissections au bistouri



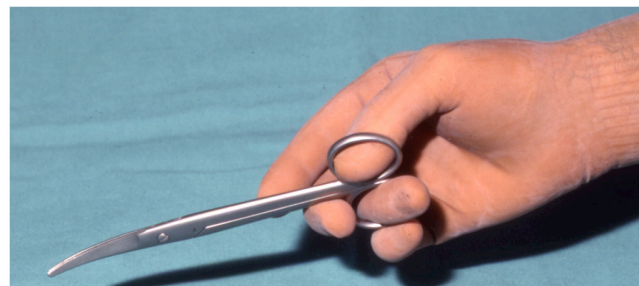
Pince à disséquer :

La tenir presque perpendiculairement à l'axe de la main, entre le pouce et les trois doigts suivants



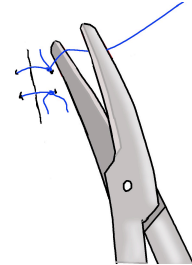
Instruments à œillets (pinces, ciseaux, porte aiguille) :

le pouce est à peine engagé dans un œillet, l'annulaire dans l'autre. Le medius s'appuie par en avant sur ce deuxième œillet. L'index est posé sur le corps de l'instrument pour mieux le stabiliser et le guider.



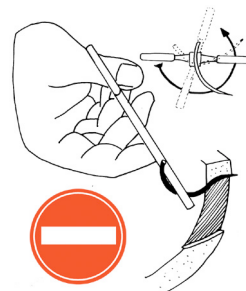
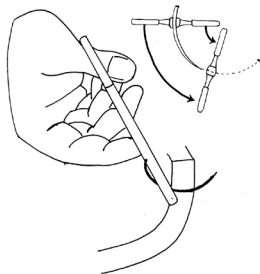
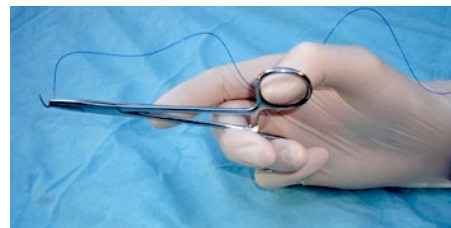
Ciseaux. Sauf exception, leur courbure doit prolonger la courbure de la main (en pronation), Il faut toujours couper du bout des ciseaux les tissus biologiques et les fils fins, de la base les tissus textiles et les gros fils.

Section d'un fil près d'un nœud : poser les ciseaux entrouverts sur le fil près du nœud, puis tourner légèrement les ciseaux pour s'écarter du nœud et mieux contrôler visuellement le niveau de la section.



Porte aiguille

L'aiguille est saisie dans sa moitié postérieure, plus ou moins proche du talon selon que l'aiguille est plus ou moins courbe



pour pousser l'aiguille, le porte aiguille doit suivre un trajet circulaire correspondant à l'arc de cercle de l'aiguille, et non tourner sur son axe, ce qui fait travailler l'aiguille par le côté au risque de la tordre et de déchirer le tissu.

2. LES NOEUDS

Définitions

Un nœud est fait de plusieurs demi-nœuds.

Chaque demi-nœud est le produit d'un enlacement simple entre les deux brins du fil, enlacement dont il existe toujours deux possibilités : par en avant ou par en arrière. *En pratique, et quelque soit le nœud que l'on réalise, il faut toujours alterner les deux types d'enlacement : a-b-a-b... ou b-a-b-a-b...*




a




b

Deux sortes de demi-nœuds, selon que l'enlacement initial est descendu :

- à plat : c'est le demi-nœud plat, avec deux possibilités (a et b)




a




b

- autour d'un brin tendu : c'est la demi clé, avec deux possibilités (a et b)




a




b

Deux sortes de nœuds :


1. *Le nœud plat*, formé par deux demi-nœuds plats symétriques. Il ne doit pas être confondu avec le *nœud de vache*, formé par deux demi-nœuds plats identiques et de tenue beaucoup moins sûre que le nœud plat ;
2. *La clé (ou nœud de Toupet)* formé d'au moins trois demi clés : deux couissant autour d'un brin tendu et une ou deux autres, dites demi clés de blocage, tournées autour de l'autre brin par le précédent brin tendu.



nœud plat



nœud de vache



clé (nœud de Toupet)

Apprentissage des nœuds

En début d'apprentissage, il faut utiliser de la cordelette pour mieux comprendre et contrôler ce que l'on fait. On passe ensuite, mains gantées, à du fil fin pour se rapprocher des conditions opératoires et acquérir de la dextérité.

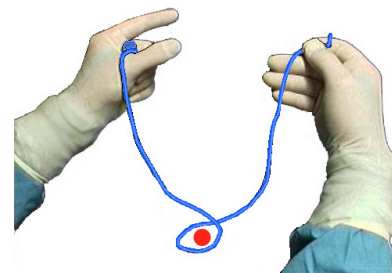
Quatre étapes pour faire un nœud :

1. la prise en main des brins ;
2. la fabrication des demi nœuds ;
3. la descente et le serrage des demi-nœuds
4. le blocage.

1. Prise en main des brins

Les principales difficultés des débutants proviennent d'une mauvaise prise en main des brins au départ du nœud. Celle-ci doit se faire (pour un droitier) comme l'indique la figure ci-dessous, en notant :

- que la main gauche (a) ou « *main bobine* » : tient la bobine avec les 3 derniers doigts en gardant libres le pouce et l'index ; Le « *brin bobine* » sort entre la base du pouce et celle de l'index ;
- que la main droite (a) ou « *main libre* » : tient l'extrémité du fil (ou *brin libre*) avec le pouce et l'index en gardant libres les 3 derniers doigts




Noter aussi que les deux brins doivent être de taille égale et croisés au départ.

2. Fabrication des demi-nœuds

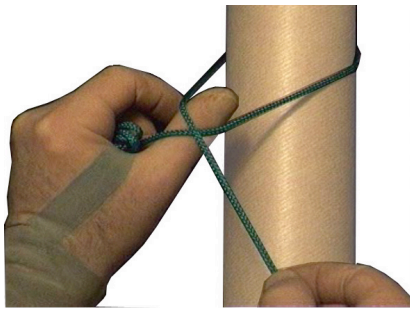
Nœud sur le pouce et l'index

Il se fait avec la main gauche (pour un droitier). Il alterne deux types de demi-nœuds strictement symétriques

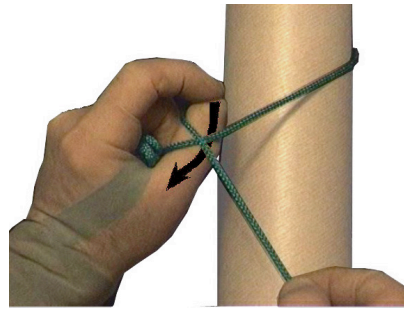
Position de départ. Les deux brins sont croisés, le brin libre en avant du brin bobine. Si le brin libre est en arrière, il faut commencer par le nœud sur l'index.



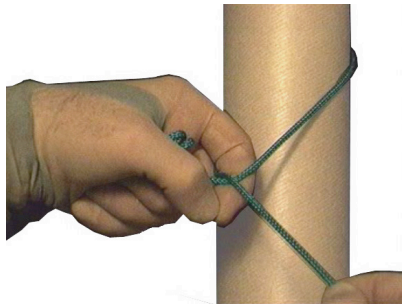
Demi-nœud sur le pouce



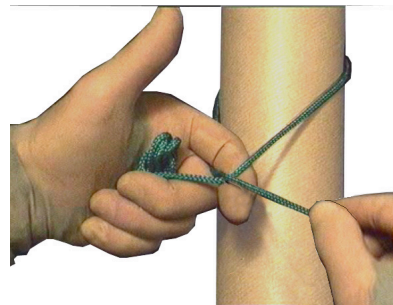
1) Boucle autour du pouce



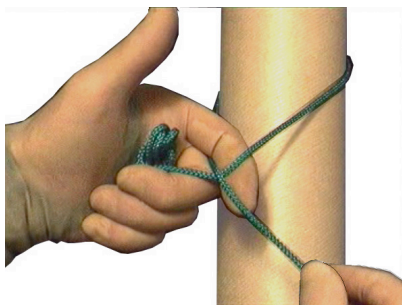
2) On oppose en arrondi index-pouce



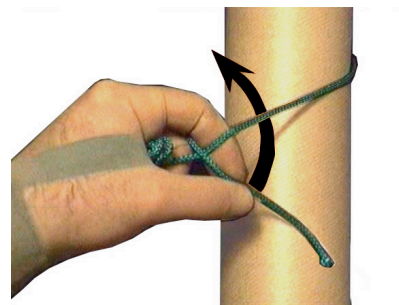
3) On bascule l'index à la place du pouce



4) On lève le pouce

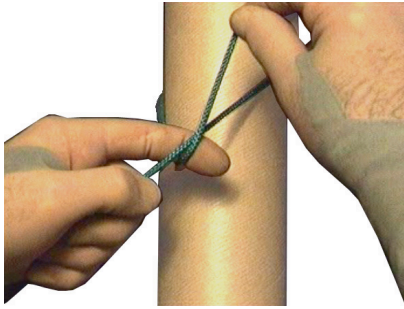


5) On pose le brin libre sur la pulpe de l'index

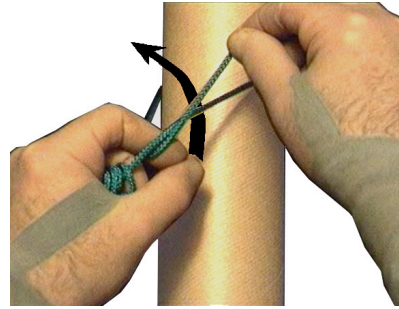


6) On pince le brin libre et on le refoule à travers la boucle

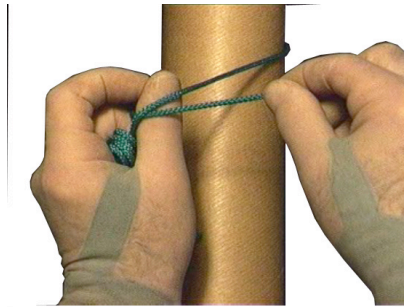
Demi-nœud sur l'index



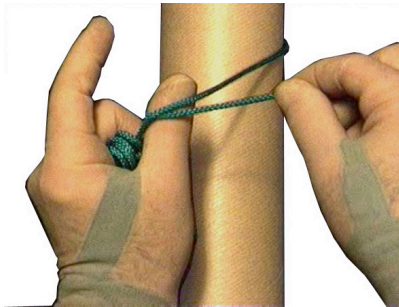
1) Boucle autour de l'index



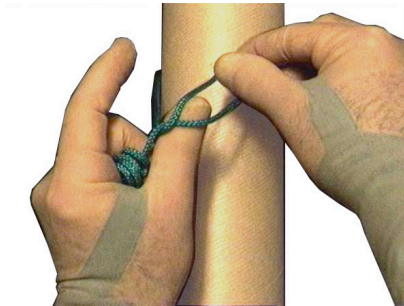
2) On oppose en arrondi pulpe de l'index contre pulpe du pouce



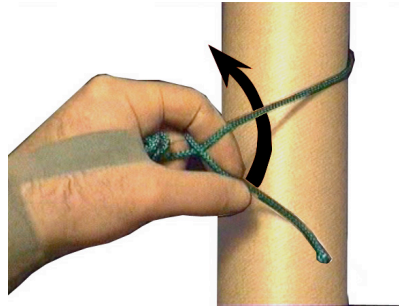
3) On bascule le pouce à la place de l'index



4) On lève l'index

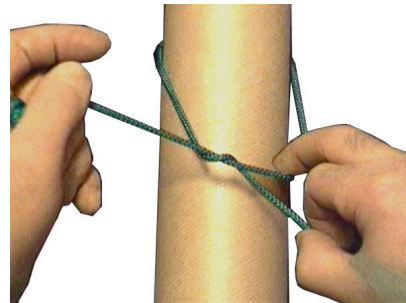
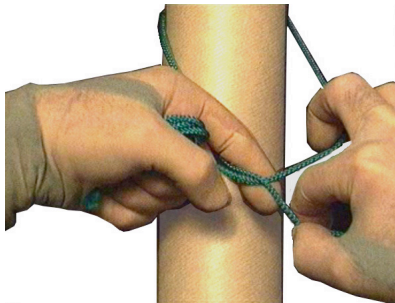


5) On pose le brin libre sur la pulpe du pouce



6) On pince le brin libre et on le refoule à travers la boucle

Variante : le médus tendeur



Dans les deux techniques précédentes, on peut élargir la boucle en accrochant le brin bobine par en avant avec le médus de la main droite, dès le début du noeud. Ce procédé facilite le passage des doigts dans la boucle en évitant toute secousse et permet un contrôle précis de la tension des brins. Il est très utile quand on dispose d'un fil court et en cas de ligature fragile.

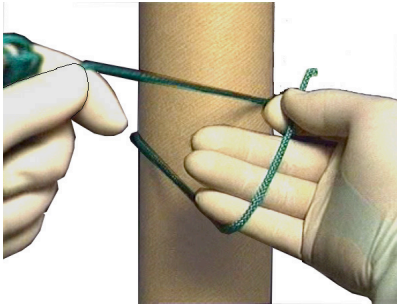
Nœud sur les trois derniers doigts

Il se fait avec la main droite (pour un droitier). Il alterne deux types de demi-nœuds strictement symétriques

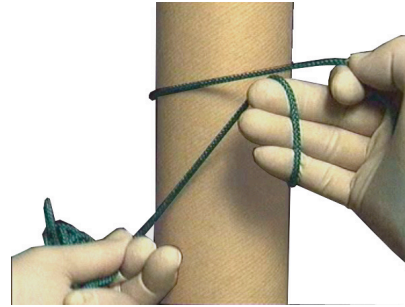
Position de départ.

Les deux brins sont écartés et tendus. Les trois derniers doigts sont placés entre les brins. Selon que ces doigts se trouvent en arrière ou en avant du brin bobine, on commence par le demi-nœud du même nom :

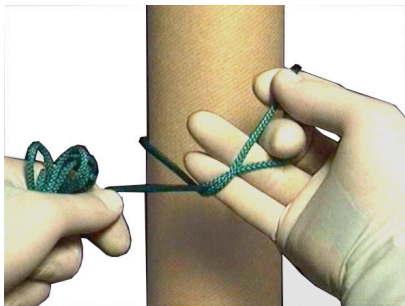
Demi-nœud derrière le brin bobine



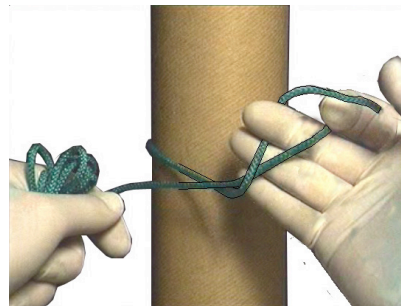
1) Position de départ



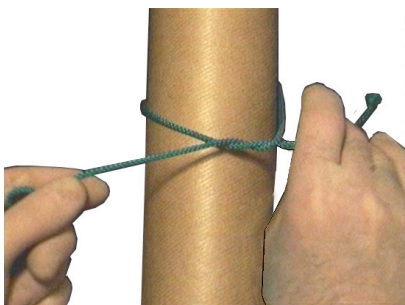
2) Anse autour des doigts (en abaissant la bobine)



3) Saisie du brin libre entre le 2ème et 3ème doigt

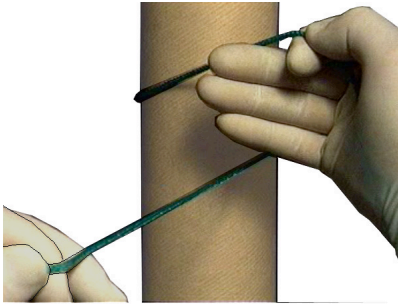


4) Le pouce et l'index lâchent le brin libre

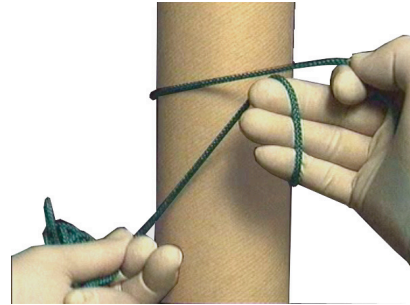


5) Le 2^{ème} et 2^{ème} doigts sortent le brin libre

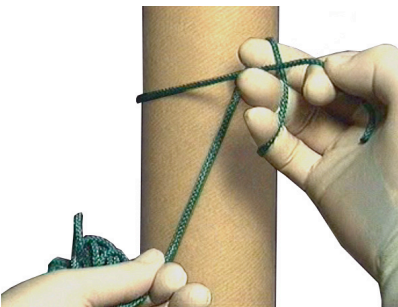
Demi-noeud devant le brin bobine



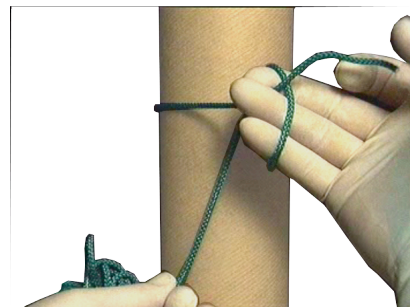
1) Position de départ




2) Anse autour des doigts (en abaissant la bobine)



1) Saisie du brin libre entre le 2^{ème} et 3^{ème} doigt



3) Le pouce et l'index lâchent le brin libre

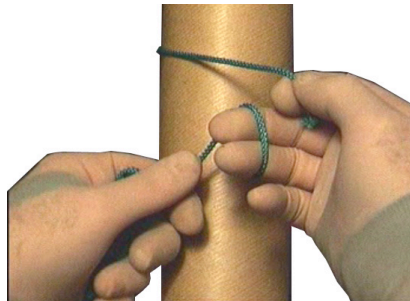


4) Le 2^{ème} et 2^{ème} doigts sortent le brin libre

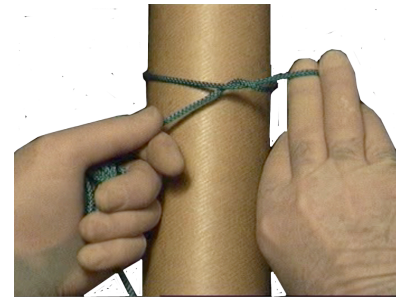
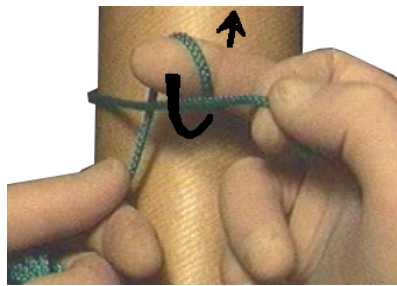
Variantes

1) Le nœud à deux doigts :

Seuls l'index et le médium sont utilisés



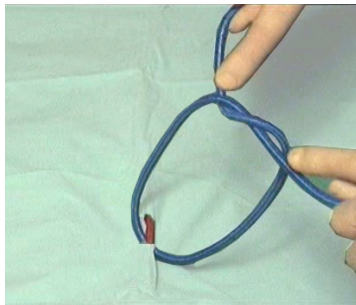
2) **Le nœud à un doigt.**
 (le médium),
 plus acrobatique...



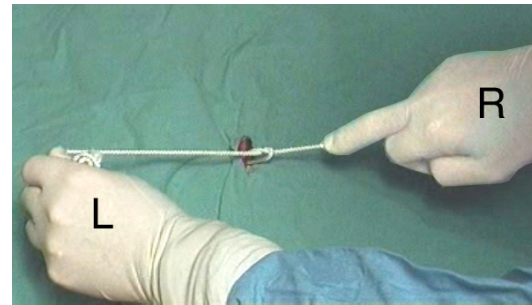
3. Descente et serrage des demi-nœuds

Une fois un demi-nœud sorti des doigts, il est encore « indifférencié ». C'est sa descente et son serrage qui vont conditionner sa transformation en demi-nœud plat ou en demi-clé.

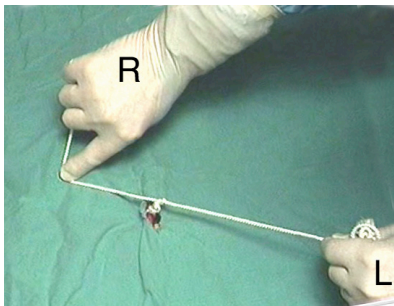
Le demi-nœud plat se fait :



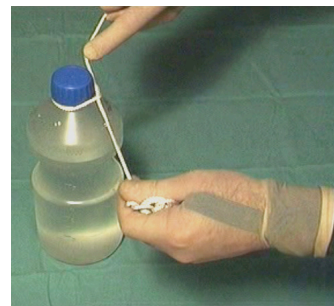à la descente : en tendant symétriquement les brins



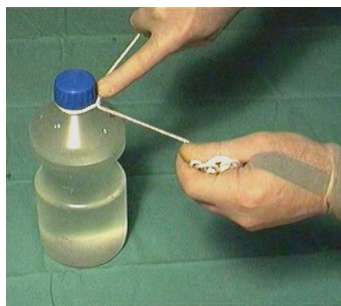en serrant à plat, sans torsion sur le demi-nœud



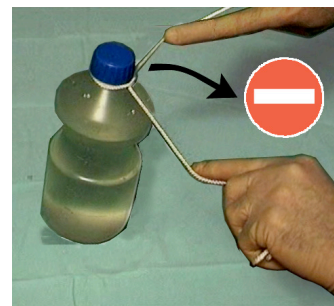
en alternant le sens du serrage de chaque demi-nœud



en alignant les deux mains et le demi-nœud...

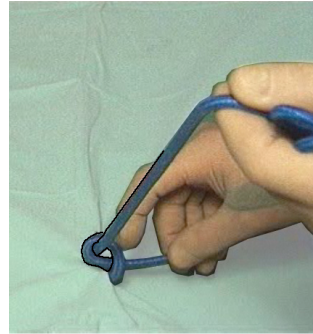
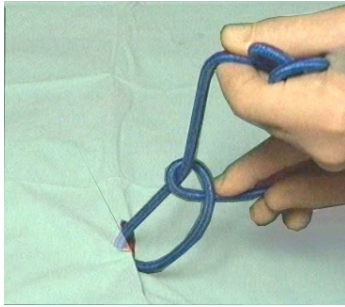


... ou en posant le doigt sur le demi-nœud...



... sous peine d'arracher la ligature.

La demi-clé se fait :

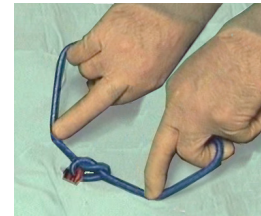


à la descente, en tendant le brin bobine (dit « porteur ») plus que l'autre.

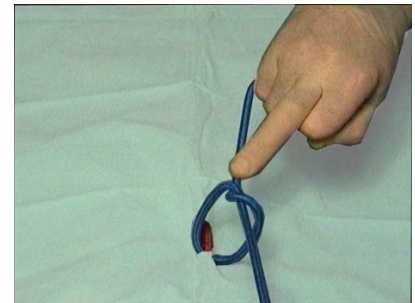

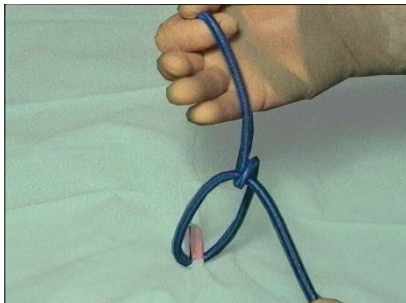
en serrant surtout avec le brin bobine tandis que l'index ou le médium droits retiennent la demi-clé au contact de la cible en empêchant son arrachement.

On peut changer en cours de route, tant que le nœud n'est pas serré, et passer de la demi-clé au demi-nœud plat en passant d'une tension symétrique des brins à une tension asymétrique (et réciproquement.)

Dans les deux cas ce n'est pas tant les poignets ni même les mains qui descendent et serrent les demi-nœuds, mais les doigts et surtout la pulpe des doigts



Quand le fil est trop long ou la ligature profonde :



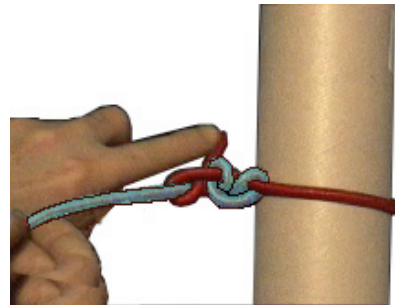
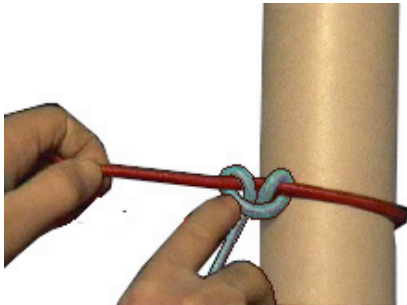
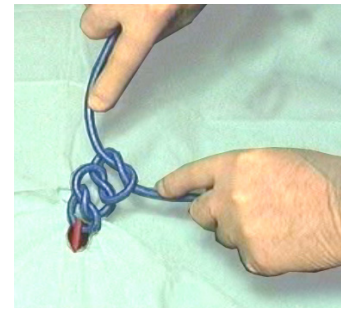
il faut l'emmagasiner dans le creux de la main par un mouvement de rappel cubital

Avec quel doigt descendre un demi-nœud ?

- *Le pouce est le plus fort*, mais ne s'emploie qu'en surface, pour des nœuds « rustiques » (par exemple autour d'un drain à fixer) ;
- *L'index est le plus précis*, à utiliser chaque fois que possible ;
- *le médium est le plus long* et s'emploie surtout pour les nœuds en profondeur.

4. Blocage des nœuds

Nœud plat : le deuxième demi nœud suffit en principe si l'on est sûr qu'il est bien symétrique du premier et qu'il est bien serré à plat. Sinon, ou si l'on n'est pas sûr, il est prudent de faire un troisième ou quatrième demi nœud.

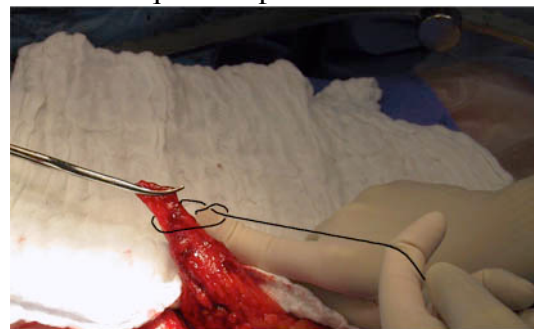
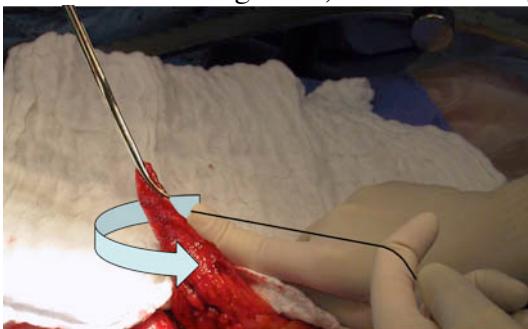


Clé : pour bloquer une clé, il faut faire une troisième demi clé tournée autour du brin qui n'était pas tendu précédemment. Cette inversion du brin tendu est fondamentale mais impose de descendre cette troisième de mi clé de blocage avec la main gauche. Pour éviter cet inconvénient, il faut couper le fil près de la bobine et échanger les brins de chaque main.

Indications : des nœuds pour quoi faire?

1. Lier les vaisseaux : utiliser des nœuds plats.

Si le vaisseau a été clampé par une pince (laissant en principe le bec de la pince libre), il faut passer le fil derrière la pince avant de le nouer autour du vaisseau. Passez toujours le brin libre et jamais la bobine. Pour que les brins se retrouvent croisés avant de commencer le nœud, il faut passer le brin libre de la droite vers la gauche et non le contraire. (garder toujours la bobine dans la main gauche). Cf. infra : « ligatures hémostatiques sur pince ».




2. Suturer les tissus :

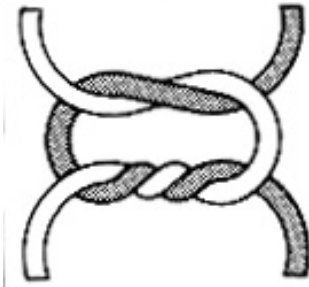
Pour les tissus fragiles (vaisseaux, canaux, parenchymes) : utiliser des nœuds plats.

Pour les tissus solides ou les berges d'une incision qui tendent à desserrer le premier demi nœud, trois procédés peuvent être utilisés :


1) Après le premier demi nœud, pincer les deux brins près de ce demi nœud. Attention ! Ne pas utiliser ce procédé avec du monofilament que la morsure de la pince risquerait de casser.



2) Le « nœud de chirurgien ». (ne peut se faire qu'avec la méthode pouce-index) Le premier demi nœud est doublé pour mieux résister au desserrage et donner le temps de faire un deuxième demi nœud de blocage.



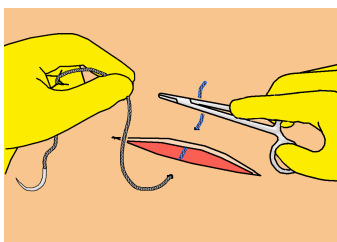
3) la clé, ou nœud de Toupet, dont les deux premières demi clés sont descendues à frottement dur, donnant le temps de faire une troisième demi clé de blocage.



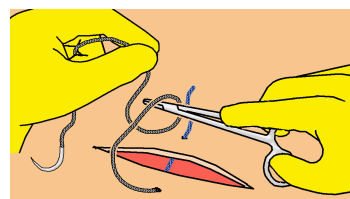
Le nœud à la pince

Il s'agit d'un nœud plat, rapide et économe en fil communément utilisé pour les sutures cutanées et superficielles. La « pince » est le plus souvent le porte-aiguille utilisé pour la suture

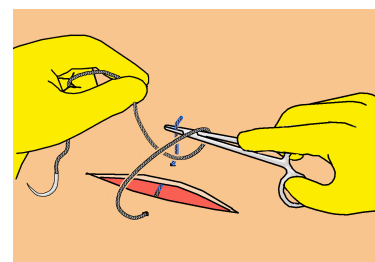
Premier demi-nœud



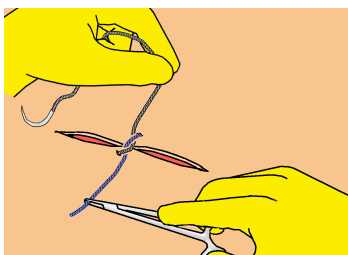
1. Position de départ : porte aiguille entre les brins, proche du brin court



2. La main gauche enroule le brin long autour du porte aiguille

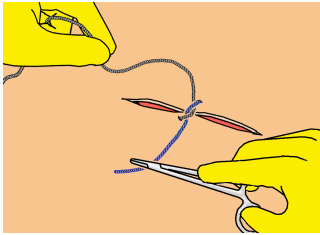


3. Le porte aiguille saisit le brin libre

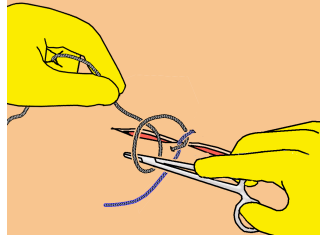


4. Serrage : les brins changent de côté

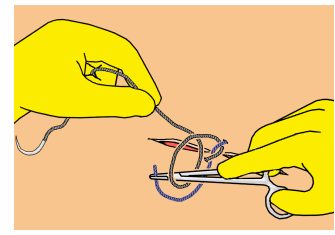
Deuxième demi-noeud



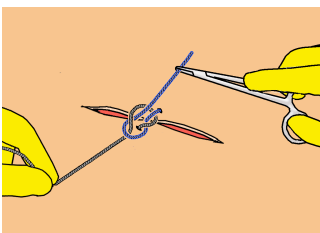
5. Porte aiguille entre les brins



6. Enroulement du brin long



7. Saisie du brin court



8. Serrage : dans le sens inverse du serrage précédent

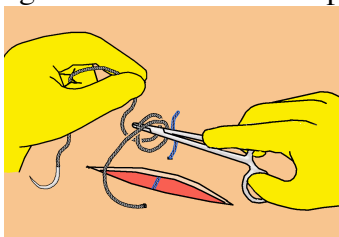
Deux remarques importantes :

Pour éviter un blocage des enroulements sur le porte aiguille :

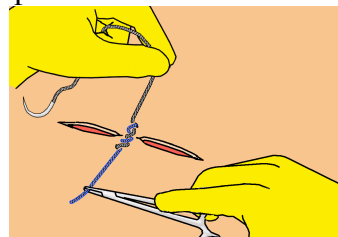
1. Le porte aiguille doit se déplacer au minimum, et rester pratiquement parallèle à l'axe de la suture ;
2. C'est essentiellement la main gauche qui effectue les enroulements, toujours de façon très lâche.

Variante : le doublement du premier demi-noeud

C'est le premier temps d'un « nœud de chirurgien », très utilisé pour la suture cutanée quand les berges tendent à s'écarter après un demi-nœud simple :



Le premier enroulement est doublé

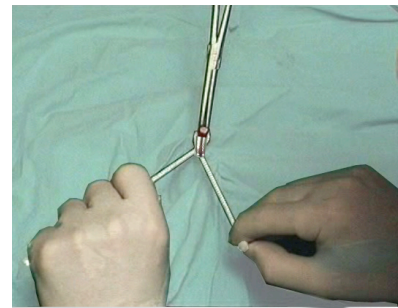
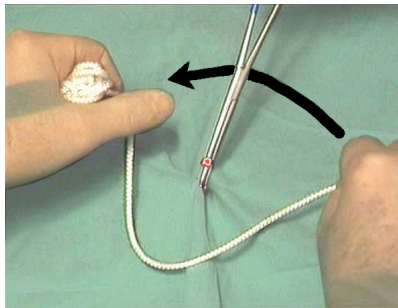


Le demi-nœud une fois posé tend moins à se desserrer pendant la réalisation du deuxième demi-nœud (simple)

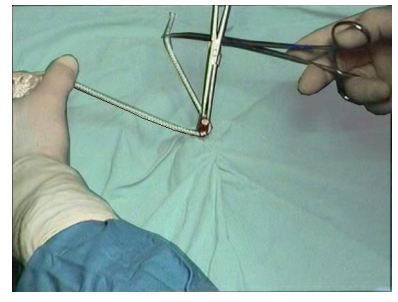
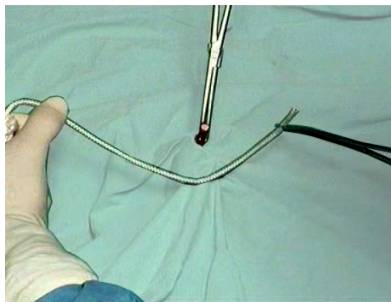
Ligatures hémostatiques sur pince

À la bobine : 3 cas peuvent se présenter :

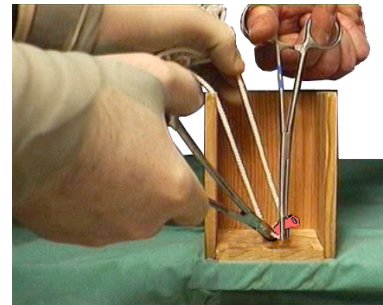
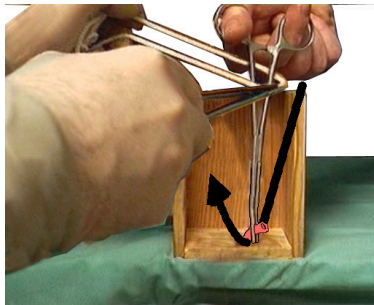
En surface ; passer l'extrémité libre du fil (jamais la bobine !) autour du vaisseau, de droite à gauche sous le bec de la pince.



En profondeur moyenne : même geste en utilisant une pince courbe saisissant le fil à 4 cm de son extrémité.

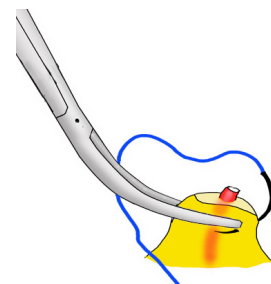


En grande profondeur : commencer par entourer le corps de la pince hémostatique en surface, puis descendre l'anse ainsi formée sous le bec de la pince à l'aide d'une deuxième pince courbe.

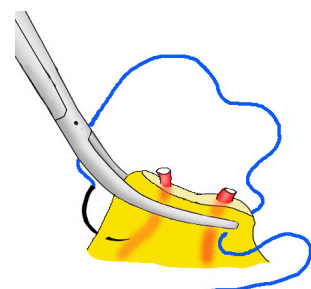


À l'aiguillée : pour les ligatures importantes ou lorsque le bec n'est pas dégagé

L'aiguille pique immédiatement en dessous du bec de la pince



Pour les pédicules larges, il est prudent de repasser l'aiguille sous le talon de l'aiguille



3. LA SUTURE

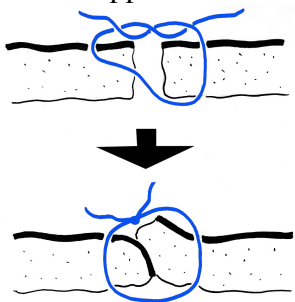
Dans quelle direction conduire une suture?

- *transversalement, de droite à gauche (pour un droitier) : la pince à disséquer précède le porte aiguille ;*
- *sagittalement, de l'aide vers soi.*

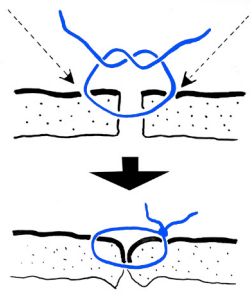
Les mauvaises prises (points séparés ou passages de surjet)

Ils aboutissent à une cicatrice de mauvaise qualité mécanique et esthétique :

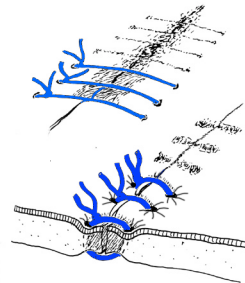
- *par le biais d'une cicatrisation de deuxième intention et l'intermédiaire d'un bourgeon charnu. C'est le cas des mauvais affrontements des berges par attaque oblique de l'aiguille ou par prises asymétriques ;*
- *par le biais d'une ischémie de la peau, dans le cas des points trop serrés ou trop rapprochés.*



Prises asymétriques -> chevauchement



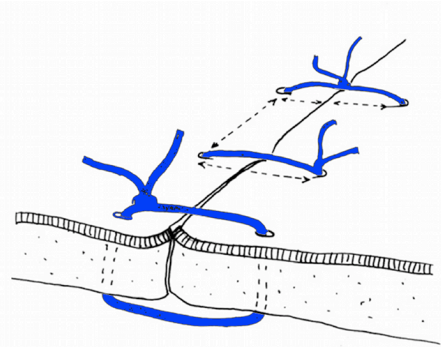
Piqûre oblique -> inversion des berges



Points trop rapprochés ou trop serrés -> ischémie-> nécrose

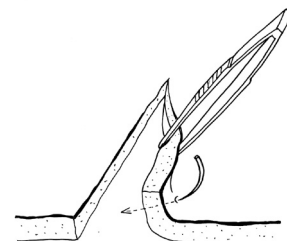
Les bonnes prises

- *attaquent perpendiculairement le plan cutané, en cherchant toujours à éverser plus qu'à inverser ;*
- *symétriquement d'un côté à l'autre ;*
- *se rapprochent de la prise précédente juste assez pour éviter un bâillement de la plaie. La distance entre deux prises sur la même berge doit être la même que celle qui sépare l'entrée et la sortie du fil (règle du carré) ;*
- *sont serrées juste assez pour que les berges soient au contact. La peau ne doit pas froncer...*

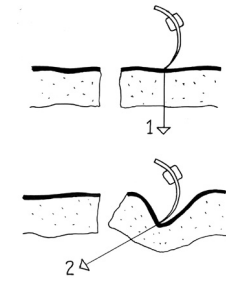


Les « trucs » pour piquer perpendiculairement

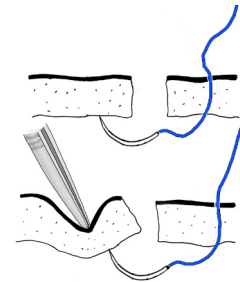
- *Éverser les berges avec la pince à disséquer avant de piquer*



- Avant de piquer, la pointe de l'aiguille est appuyée en recul sur la peau, y imprimant un creux qui va la rendre perpendiculaire au plan cutané.

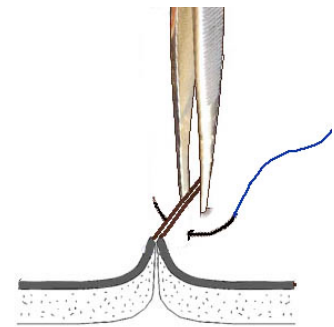


- Une fois l'aiguille appuyée sur la face profonde de l'autre berge, la pince à disséquer fermée imprime un creux tout en faisant contre appui facilitant la sortie de l'aiguille.

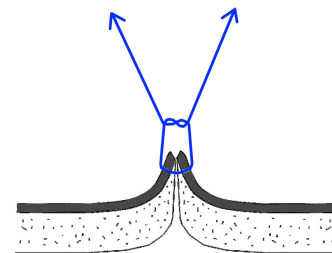


Trois autres « trucs » pour un bon affrontement :

- 1) Quand il est possible de tenir les deux berges réunies symétriquement dans les griffes de la pince à disséquer, cela assure que le passage de l'aiguille sera perpendiculaire et symétrique...



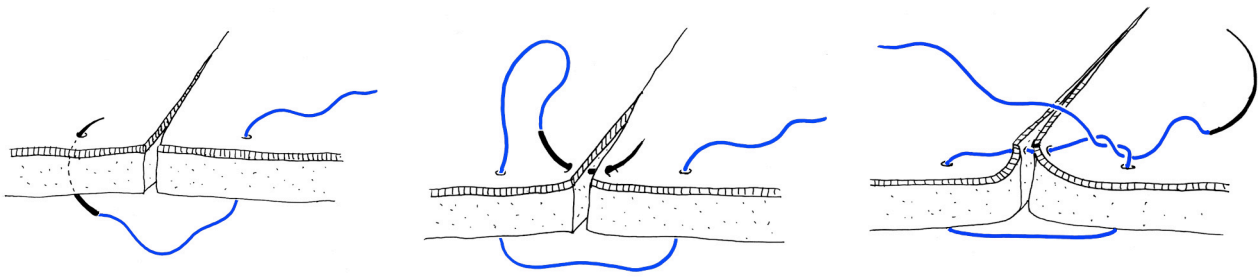
- 2) Pour éverser des berges tendant à s'invaginer, il suffit, lors du serrage du noeud, de tendre légèrement et symétriquement les deux brins du fil au zénith (à n'utiliser que pour la peau et non pour des tissus plus fragiles).



Points séparés ou surjets : que choisir ?

Le choix est souvent une affaire de préférences du chirurgien, en sachant que :

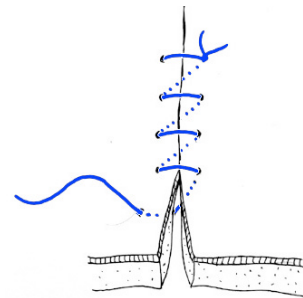
- le surjet est plus rapide, plus économe en fil, et respecte mieux la vascularisation ;
- les points séparés restent irremplaçables :
 - sur des incisions courtes (2 à 3 cm) ;
 - quand on veut fermer lâchement une plaie pour permettre son drainage, et notamment en cas à risque septique faible (si le risque est fort, il ne faut pas suturer) (voir chapitre sur la suture des plaies) ;
 - quand les berges cutanées sont irrégulières ou tendent fortement à s'inverser. On peut alors utiliser le point éversant de Blair-Donati.



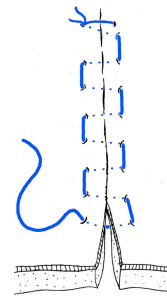
Le point de Blair-Donati : le deuxième passage doit se faire au plus près des berges

Les surjets classiques

Le surjet «simple». C'est plus simple en effet. Pas le plus joli dans l'immédiat mais le plus facile à enlever. Se méfier seulement de la tendance à l'inversion des berges lors de sa confection.



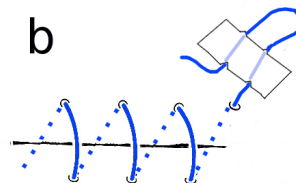

Le surjet en créneau. Plus joli dans l'immédiat que le précédent, mais difficile à enlever et laissant des traces latérales s'il est un tant soit peu trop serré.

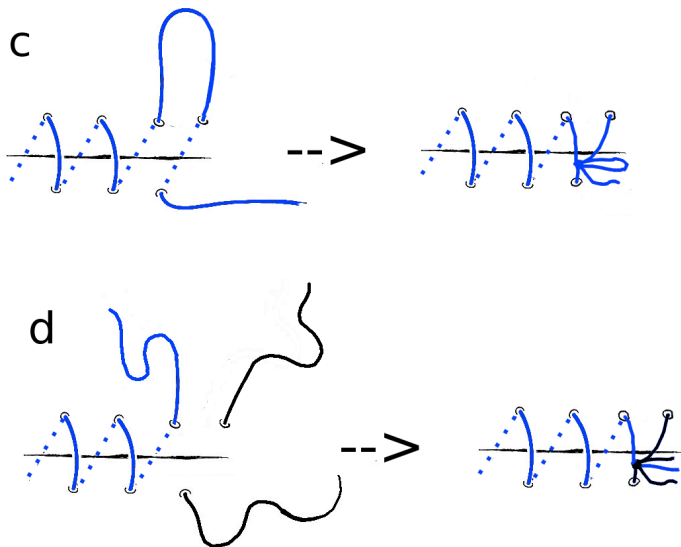


Pour terminer le surjet

quatre procédés sont possibles :

- Un simple nœud en boucle sur le fil lui-même faisant butoir. Mais il risque de s'enfouir dans la peau (faire ce nœud à quelques mm de la sortie cutanée du fil) ;
- Un simple adhésif fixant l'extrémité du fil à plat sur la peau ;
- Un nœud entre l'extrémité du fil et la boucle de l'avant-dernier passage ;
- Un point séparé, dont un brin laissé long est noué avec le fil du surjet.





Attention ! Toujours se débarrasser de l'aiguille avant de faire un nœud avec l'extrémité d'un surjet.

Le surjet intra-dermique

C'est le plus joli dans l'immédiat. Il est réalisé le plus souvent au monofil :

- soit au monofil non résorbable, bloqué par des nœuds en boucle ou des adhésifs.
- soit au monofil résorbable, bloqué par des nœuds sous cutanés enfouis aux extrémités.



Pour obtenir un parfait affrontement, l'aiguille doit :

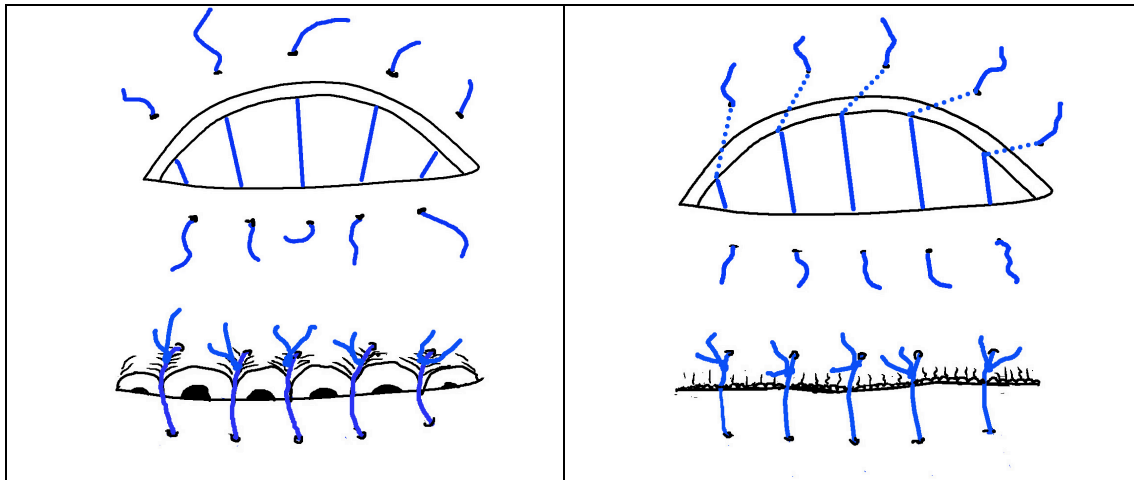
- entrer très superficiellement, immédiatement sous l'épiderme, à proximité de la sortie précédente du fil (en prenant garde de pas contourner ce fil :) ;
- charger la profondeur du derme ;
- et ressortir également en surface, sous l'épiderme.

Plan sous-cutané ou pas ?

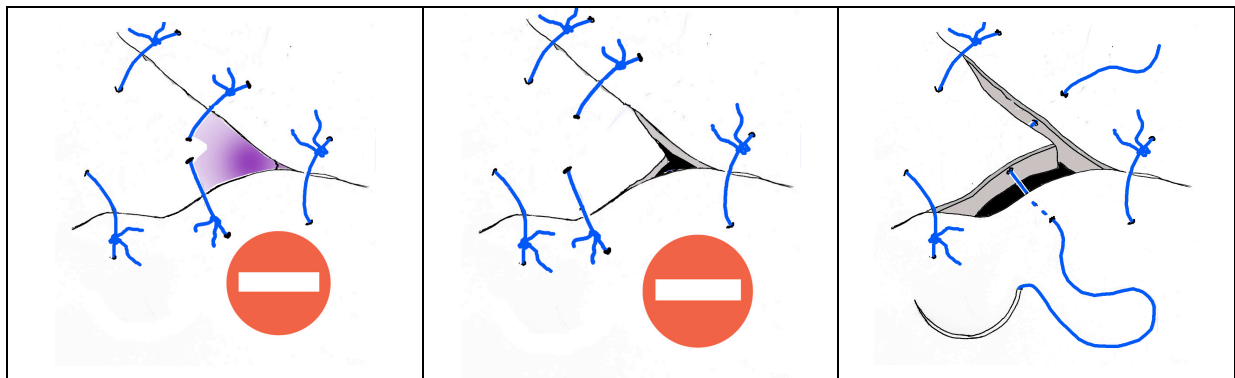
Il n'est nécessaire que là où la peau est élastique ou spontanément tendue, risquant d'entraîner un élargissement de la cicatrice après l'ablation des fils, notamment chez le sujet jeune et sur le visage. Il se fait au fil lentement résorbable. Plutôt que la graisse sous cutanée qui n'a aucune résistance mécanique, il faut chercher à suturer des tissus plus fermes : le *fascia superficialis* quand il existe (enfant), ou la face profonde du derme.

Difficultés liées à la plaie :

- **Berges de longueurs inégales.** Tricher en espaçant les prises sur la berge la plus longue ou mieux : froncer cette berge la plus longue en la traversant obliquement dans le sens de sa longueur...



- **Plaies en V ou en Y.** Découper la pointe si elle paraît mal vascularisée. seul un point passant dans la pointe du lambeau en intra-dermique permet d'éviter une suture ischémiant ou non étanche



- **Excès de peau à l'extrémité de la plaie** (« oreille de chien »). Faire une petite excision losangique de la peau.
- **Saignement sous cutané.** La première chose à faire est de comprimer le point de saignement avec une compresse et de savoir attendre... En cas de saignement persistant ou si une artériole est en cause, aveugler le point de saignement par un point en X de fil résorbable.

Conclusion

Il faut se rappeler que ce qui fait la qualité finale à long terme d'une suture, ce n'est pas tant la qualité du fil utilisé, ni même sa finesse, ni le choix d'une technique immédiatement très esthétique (qui peut cacher des défauts d'ordre physiologique) que le respect des deux principes prioritaires : *parfait affrontement des berges et respect de leur vascularisation*.

À long terme, toutes les techniques de suture cutanées, à qualité de réalisation égale, ont des résultats sensiblement équivalents.

Références

Les illustrations de ce chapitre ont été publiées dans : Interbloc (fiches pratiques), X. Pouliquen, Les nœuds et la suture, 2008 ; 27 : 313-314 ; 2009 ; 28 : 73-4, 147-8, 217-8, 235-6, 315-6 et 2010 ; 29 : 71-2. Copyright ©2008,2009 et 2010 Elsevier Masson SAS. Tous droits réservés.

PLAIES DES PARTIES MOLLES ET SUTURE CUTANÉE

XP

Histoire naturelle d'une plaie

Quelle que soit la nature d'une plaie, traumatique ou chirurgicale, elle évolue en trois phases principales, chevauchant l'une sur l'autre :

- **Phase inflammatoire**, où la plaie se remplit d'un « granulome inflammatoire », d'aspect rouge, humide et mou, correspondant à un exsudat de sérum et de leucocytes ;
- **Phase de détersion** : digestion des cellules mortes des bactéries par des macrophages (mécanisme immunitaire) ;
- **Phase de cicatrisation**, où se constitue progressivement entre les deux berges de la plaie, un « bourgeon charnu », fibreux et rétractile, aboutissant à la cicatrice selon deux évolutions possibles :
 - *Cicatrisation de première intention*, quand les deux berges sont rapprochées à se toucher et sans décalage, par une suture par exemple, Le bourgeon charnu est réduit au minimum, aboutissant à une cicatrice fine et solide ;
 - *Cicatrisation de seconde intention*, quand un écart subsiste entre les berges, laissant place à un large bourgeon charnu. Celui-ci est lentement recouvert de la périphérie vers le centre par mince tissu épidermique, ou de façon plus rapide par une greffe chirurgicale. Dans les deux cas, la cicatrice reste large et de moins bonne qualité qu'une cicatrice de première intention.

Attention aux sept régions dangereuses !

Sept situations doivent faire systématiquement penser à une autre lésion sous-jacente et plus grave :

1. **Région oculaire et péri-oculaire**. Si l'œil semble atteint (et notamment la cornée), il faut diriger le blessé vers un spécialiste. A défaut, après contact de ce dernier pour conseil, prendre en charge cette plaie sous anesthésie en salle d'opération;
2. **Abdomen**. Toute plaie de la paroi abdominale doit être considérée comme pénétrante jusqu'à preuve du contraire et nécessite en principe une laparotomie ;
3. **En regard d'un trajet artériel**. L'artère en question doit être explorée sous anesthésie pour être sûr qu'il n'existe pas une plaie artérielle « sèche », bouchée par un caillot ;
4. **En regard d'une fracture**. La fracture doit alors être considérée comme une fracture ouverte, et nécessite une exploration et un traitement en salle d'opération ;
5. **En regard d'une articulation**. Une exploration chirurgicale est nécessaire pour vérifier si l'articulation est ouverte ou non. Une blessure articulaire méconnue risque d'entraîner une arthrite septique ;
6. **En regard d'un tendon**. Il faut s'assurer de l'état du tendon par un examen de la mobilité active et une exploration chirurgicale directe du tendon en cas de doute ;
7. **En regard d'un trajet nerveux**. Une plaie nerveuse peut être dépistée ou éliminée par un examen neurologique précis .

Il faut donc retenir que toutes ces situations peuvent nécessiter une exploration chirurgicale large en salle d'opération avec, si possible, l'avis direct ou téléphonique d'un chirurgien compétent dans la spécialité concernée.

NB. Les plaies 3 à 7 ci-dessus, ainsi que les plaies de la main et du pied, sont traitées dans le manuel « Tête, rachis et membres ».

Le matériel d'exploration et de suture

Les instruments : le minimum, pour des petites plaies est constitué par :

- une pince à disséquer à griffes ;
- un porte aiguille ;
- une pince hémostatique fine sans griffes type Leriche ou Christophe ;
- une pince forte à griffe type Kocher ;
- une paire de ciseaux courbes type Mayo ;
- un bistouri.

Deux champs stériles, de 1m x 1m, l'un pour la table, l'autre fendu pour la plaie.

Une seringue de 20 cc avec une aiguille fine.

Une cupule pour une réserve d'antiseptique

Aiguillées : courbes (les aiguillées droite sont dangereuse pour l'opérateur), si possible de monofilament, de calibre 3/0 ou 4/0.

- pour la peau : aiguillée à pointe triangulaire de fil non résorbable de polyamide (nylon). Un fil synthétique à résorption rapide (si on en dispose...) permet d'éviter une ablation délicate de fils dans certaines situations : posthémectomie, sutures de stomies, chirurgie périnéale, suture chez le jeune enfant ;
- pour le tissu sous-cutané ou musculaire (si nécessaire) : aiguillée à pointe ronde de fil lentement résorbable (synthétique si possible. À défaut : catgut chromé).

Les premiers gestes devant toute plaie

En pratique, et dans l'ordre :

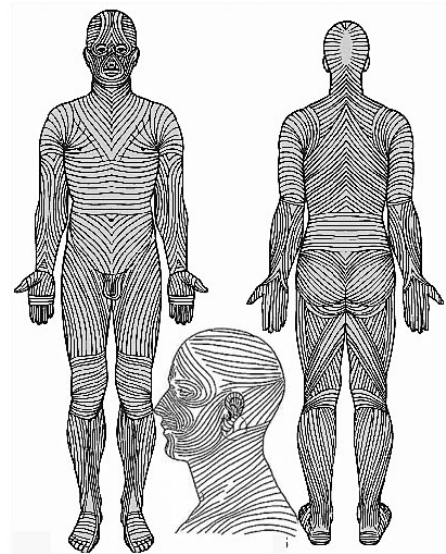
1. **Installer :** Il faut utiliser une pièce calme et fermée, disposant d'un lit d'examen et d'un bon éclairage, d'eau courante, d'un siège pour l'opérateur et d'une table pour y poser le matériel. Quelle que soit la plaie, le blessé doit être allongé confortablement. Les plaies très importantes ou suspectes de lésion sous-jacentes (cf. plus haut) doivent être prises en charge en salle d'opération.
2. **Vérifier que l'on n'est pas dans l'une des situations dangereuses** (décrites ci-dessus) qui impliquerait un avis spécialisé et/ou une prise en charge en salle d'opération ;
3. **Laver** abondamment la plaie et son pourtour à l'eau et au savon, avant d'appliquer un antiseptique à large spectre : Chlorhexidine ou Polyvidone Iodique (sans mélanger les deux !).
4. **Se préparer :** port d'un masque et d'un calot, mains lavées et aseptisées avant d'enfiler des gants stériles.
5. **Protéger** la région opératoire et la table à instruments par des champs suffisamment larges, débordant la plaie d'au moins 30 cm. Un petit champ percé et un simple plateau à instrument ne sont pas suffisants pour la manipulation d'aiguillées de 75 cm sans faute d'asepsie...
6. **Anesthésier.** L'anesthésie est indispensable, non seulement contre la douleur du blessé, mais aussi pour pouvoir explorer et traiter correctement la plaie.

L'anesthésie locale est pratiquée en infiltrant les berges directement par l'intérieur de la plaie. Ce n'est pas la graisse sous-cutanée qu'il faut infiltrer mais la face profonde du derme, en entraînant un gonflement visible de la peau. L'infiltration du plan profond, aponévrotique, si elle est nécessaire, doit être faite séparément.

L'anesthésie générale peut être nécessaire en cas de plaie importante, notamment chez l'enfant ou sur un blessé agité.

7. **Compléter le lavage et le nettoyage sous anesthésie**, en utilisant au besoin une brosse douce en cas de débris adhérents.
8. **Faire l'hémostase**. Le plus efficace est de comprimer à l'aide d'une compresse tassée et pressée. S'il existe un saignement en jet, on peut faire un point en x avec un fil résorbable fin.

9. **Explorer**. Enlever les caillots adhérents et les corps étrangers. Rechercher des prolongements au doigt ou avec un instrument moussé. Ce temps peut nécessiter un agrandissement de la plaie qu'il faut faire au bistouri dans le sens des plis cutanés (ci-contre : lignes de Langer). Ne jamais s'agrandir en croisant perpendiculairement un pli de flexion.



10. **Parer**, c'est à dire exciser les tissus manifestement nécrosés.

Suturer ou non suturer ?

Cela dépend du risque infectieux, évalué en considérant 5 facteurs de gravité septiques :

- *la nature hyperseptique du traumatisme* : terre, déchets de toute nature, morsure...
- *L'incertitude sur des corps étrangers ou débris résiduels* ;
- *Un délai écoulé de plus de 6 heures* (Après 24 heures, considérer que la plaie est déjà surinfectée, ce qui interdit toute suture) ;
- *Le siège* : au niveau du périnée ou au dessous du genou ;
- *Le terrain* : diabétique ou immuno-déprimé (malnutrition, VIH, tuberculose ou autre maladie infectieuse).

La situation est favorable : il n'existe aucun de ces facteurs. On peut suturer d'emblée et complètement.

La situation est défavorable : il existe deux facteurs de risque ou plus. Il ne faut pas suturer. Recouvrir la plaie d'un pansement absorbant et la surveiller.

la situation est « limite » : il existe un facteur de risque (ou « un et demi »...). On peut ne pas suturer d'emblée, ou suturer à condition :

- d'espacer les points de façon à laisser la plaie légèrement ouverte entre eux et permettre ainsi un drainage ;
- de donner des antibiotiques pendant plusieurs jours ;
- de surveiller la plaie quotidiennement et d'enlever un ou plusieurs points au moindre doute d'infection ;

Par exemple, il est légitime de suturer une plaie par morsure de la face en raison de l'enjeu esthétique et de la bonne vascularisation de cette région qui diminue le risque infectieux.

Suture secondaire. Elle peut être réalisée après quelques jours, uniquement si la plaie, non suturée d'emblée, paraît propre et bien vascularisée, c'est à dire sans pus ni fausses membranes ni nécrose. Au delà de 8-10 jours, les berges sont souvent rétractées et fixées rendant plus difficile cette suture qui nécessite alors un décollement chirurgical de la peau.

Non-suture. C'est le cas des plaies qui ne peuvent être suturées d'emblée ni secondairement pour des raisons d'ischémie, d'infection, de perte de substance cutanée, ou de rétraction des berges empêchant leur rapprochement. Il s'agit alors de contrôler et de diriger la cicatrisation et notamment le *tissu de granulation* qui peut être :

- *normal* : plan, rouge et propre, finement grumeleux, avec un fin liseré rose en périphérie. On peut laisser la cicatrisation se faire progressivement à partir des bords, ou décider de la hâter par une greffe ou un lambeau. Les soins locaux ne doivent pas être agressifs ni faire saigner. Un simple pansement de protection est nécessaire, si possible sur une couche poreuse unique de tulle gras ou de gaze légèrement vaselinée pour faciliter le décollement du pansement ;
- *hypertrophique* : saillant, rose, mou, irrégulier. On peut contrer ce bourgeonnement :
 - physiquement : par abrasion au bistouri ou à la curette ;
 - chimiquement : par attouchement avec un bâtonnet de nitrate d'argent ;
 - biologiquement : par application locale de corticoïdes ou d'enzymes lytiques.
- *hypotrophique* : déprimé, lisse, à bords décollés sans le fin liseré périphérique rose d'épidermisation. Traitement : sérum salé hypertonique, vaseline ;
- *surinfecté* : bords inflammatoires, pus et fausses membranes, mauvaise odeur. Traitement : déterSION mécanique, antiseptiques locaux (et antibiothérapie générale en cas de lymphangite ou de fièvre).

Technique de la suture (cf. chapitre « gestes de base »)

Le but de la suture, qu'il s'agisse de points séparés ou de surjet, est d'amener et maintenir au contact les deux berges de la plaie, bord à bord, sans décalage ni inversion, avec un minimum de points et une tension minimum des fils.

Les points en X ou en U ne doivent pas être employés sur la peau car ils sont ischémiant. Ils peuvent être utiles pour des hémostases ponctuelles du tissu sous-cutané non asséchées par un simple tamponnement.

Plan profond ou pas ?

- **Plan sous-cutané** : il n'est nécessaire que là où la peau est naturellement tendue (face, ceinture scapulaire, paroi thoracique). S'il n'existe pas de tissu sous-cutané dense, comme le *fascia superficialis* chez l'enfant, les points doivent s'appuyer sur la face profonde du derme plutôt que de prendre le tissu graisseux, sans valeur mécanique ;

- **Au niveau de la face** c'est le plan du muscle peaucier qu'il faut suturer ;
 - **Au niveau des lèvres**, si le muscle est atteint, il faut le réparer ;
- Pour toutes ces sutures il faut employer un fil lentement résorbable.

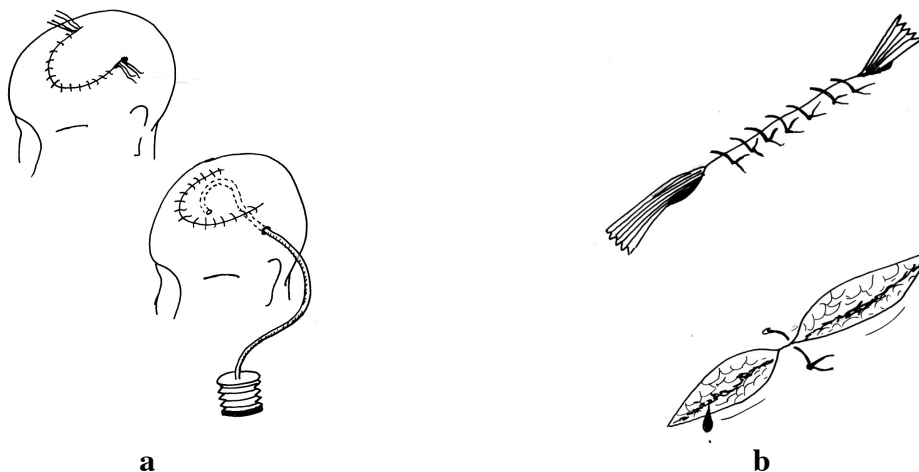
Les plaies du cuir chevelu : ça saigne...

... et l'hémostase directe des vaisseaux sous cutanés est difficile. Il ne faut pas hésiter, dans cette zone où les cheveux cacheront la cicatrice, à faire une suture « rustique » à points larges et serrés, prenant toute l'épaisseur de la peau jusqu'au contact du plan osseux, et à drainer en cas de large « scalp » pour prévenir un hématome (cf. Ci-dessous).

Quand et comment drainer ?

La question se pose :

1. **dans les cas d'indication « limite » à une suture primaire**, en milieu modérément septique (cf. supra). pour prévenir ou traiter une infection. Un drain souple ou un faisceau de crins peuvent être placés en séton ; ressortant à chaque extrémité de la suture, mais il est plus simple de ne fermer la plaie que très lâchement en laissant les berges écartées entre les points.
2. **dans les cas de grands décollements sous-cutanés**, pour prévenir un épanchement de lymphe, de sérum (sérome) ou de sang (hématome). Si la plaie est peu ou pas septique, il est logique de la drainer de façon aseptique par un drain aspiratif (a). Si l'on ne dispose pas de ce matériel, il faut se rabattre sur un drainage ouvert comme au paragraphe précédent (b).



Immobiliser parfois

L'immobilisation en position de fonction, est parfois nécessaire dans les plaies importantes de la main, de la face postérieure du coude ou de la face antérieure du genou (après avoir éliminé une pénétration articulaire ou une fracture ! cf. plus haut). Dans ces zones de grande mobilité, elle diminue le risque de désunion et le risque infectieux.

Prevention du tétanos dans tous les cas !

Il est exceptionnel d'être certain que le patient est correctement immunisé par le vaccin et ses rappels. En pratique il faut donc toujours assurer une protection active par une injection sous cutanée ou intra-musculaire (0,5 cc) d'anatoxine tétanique, quelque soit la plaie, même petite. Si la plaie est à haut risque de tétanos, il faut y associer une protection passive à action immédiate, si possible par l'immunoglobuline humaine, à défaut par du sérum antitétanique d'origine animale (moins onéreux mais à risque de réaction allergique).

Pansement

Le pansement est nécessaire si la plaie n'est pas refermée de façon étanche ou si elle est exposée à des sollicitations mécaniques ou des souillures importantes (ménagères ou professionnelles par exemple). Le plus souvent les plaies de la face ou du cou peuvent être laissées à l'air libre.

Soins secondaires

Il faut revoir le patient de façon plus ou moins rapprochée selon les risques estimés de complication et l'avertir de consulter en cas d'apparition d'une douleur continue, d'une tuméfaction ou d'un écoulement. (cf. infra : « Complications »).

Si la plaie a été suturée et qu'elle évolue normalement ; aucune application locale d'antiseptique n'est nécessaire. S'il existe le moindre doute sur une infection, il faut la débrider en enlevant autant de points que nécessaire pour mettre à plat toute la zone collectée.

Si la plaie n'a pas été suturée, il faut agir en fonction de l'évolution du tissu de granulation (cf. supra le paragraphe « Non-suture »)

L'ablation des fils se fait après un délai variable, fonction de plusieurs facteurs

- le siège de la plaie. allant de 4 jours pour la tête à 15 jours pour les pieds en passant par 7 jours pour le membre supérieur et 10 pour la cuisse et la jambe.
- l'existence d'un épanchement (sérome ou hématome) qui retarde la cicatrisation et donc l'ablation des fils ;
- le terrain âgé ou immuno-déficient qui augmente également les délais de cicatrisation.

Complications

Inflammation. Ce n'est pas en elle-même une complication mais une réaction de défense contre toute agression tissulaire, ouverte ou fermée, spécialement (mais pas seulement) quand il existe une infection. L'inflammation se manifeste par une rougeur et un œdème, elle est modérément douloureuse spontanément et à la pression. Si elle ne s'atténue pas en quelques jours, il faut suspecter une infection débutante.

Infection. Multiplication de germes dépassant les capacités de digestion de la phase de détersion et aboutissant à la production de pus (débris de cellules et de polynucléaires). Elle s'accompagne souvent de fièvre et d'hyperleucocytose. En cas de plaie fermée, un abcès collecté peut survenir, suspecté devant une douleur spontanée continue, typique lorsqu'elle est pulsatile et empêche le sommeil, correspondant à une tuméfaction rouge, chaude, très douloureuse à la pression et typiquement fluctuante à la palpation. En cas de doute il ne faut pas hésiter à enlever un point, ou à ponctionner la tuméfaction avec une grosse aiguille sauf s'il s'agit d'une suspicion d'abcès sur une incision de laparotomie (risque de ponctionner une anse grêle éviscérée). S'il existe une collection purulente, il faut impérativement la mettre à plat en désunissant la plaie sur toute l'étendue de cette collection.

Ecchymose. Diffusion de sang non collecté dans l'épaisseur de la peau et du tissu sous cutané, colorant la peau en bleu-violet, virant progressivement au vert puis au jaune avant de disparaître en quelques jours ou semaines. Une ecchymose isolée ne nécessite aucun traitement chirurgical.

Hématome. Collection de sang et de caillots, se manifestant par une tuméfaction peu ou pas douloureuse, initialement incolore. L'hématome peut se résorber spontanément par diffusion, avec apparition secondaire d'une ecchymose, mais il peut aussi s'infecter (notamment après tentative de ponction) et évoluer alors comme un abcès. Il retarde la cicatrisation des berges de la plaie. Le traitement chirurgical d'un hématome non infecté consiste en l'évacuation aseptique du sang et des caillots, par reprise de l'incision que l'on referme avec ou sans drainage (clos et aspiratif) ou pansement compressif.

NB. En cas de traumatisme fermé, il faut savoir respecter les hématomes non extensifs et non compressifs (sur les nerfs ou les vaisseaux), ainsi que ceux qui siègent en regard d'une fracture du crâne.

Sérome. Collection de sérum survenant surtout après des décollement cutanés étendus. On peut en rapprocher les épanchements de lymphes pouvant survenir dans les régions riches en lymphatiques (Scarpa, aisselle). Comme les hématomes, ces épanchements retardent la cicatrisation d'une plaie et peuvent se surinfecter. Contrairement aux hématomes la simple ponction-aspiration à la seringue (éventuellement renouvelée) suffit à les assécher.

Nécrose. Mort tissulaire par défaut irréversible de vascularisation sanguine. La peau est noire, froide et insensible. La nécrose favorise et entretient la prolifération de germes et doit être excisée impérativement.

Ischémie. Souffrance tissulaire encore réversible par défaut de vascularisation sanguine (avant le stade de nécrose). La peau est sombre, peu sensible. Il faut surveiller attentivement l'évolution de cette ischémie vers l'amélioration ou vers la nécrose.

Gangrène. Infection nécrosante sévère et rapidement extensive de proche en proche, due le plus souvent à des germes anaérobies ou gram négatifs pouvant produire du gaz en donnant à la palpation une perception typique de crépitation. L'évolution peut être mortelle en l'absence d'une excision chirurgicale large associée à un traitement antibiotique à base de pénicilline et de métronidazole.

Cicatrice hypertrophique. Cicatrice restant anormalement inflammatoire (large, saillante, rouge mais à bords réguliers) au delà de six mois, indépendamment de toute autre complication. Aucun traitement n'est vraiment efficace.

Cicatrice chéloïde. C'est une cicatrice hypertrophique qui persiste au delà d'un an, sensible, prurigineuse, avec tendance à l'irrégularité des bords, à une rétraction pouvant être invalidante, et risque de cancérisation, notamment après brûlure. En l'absence de ces deux dernières complications, il ne faut pas essayer d'exciser les cicatrices hypertrophiques ou chéloïdes, car elles récidivent pratiquement toujours.

INFECTIONS AIGUES DES PARTIES MOLLES

XP

L'ABCÈS. CAS GÉNÉRAL

Les signes

Permettant le diagnostic sont : la douleur spontanée vive, permanente, lancinante, empêchant le sommeil ; la fièvre ; l'hyperleucocytose ; à l'examen, une tuméfaction, luisante rouge, chaude, douloureuse, avec un signe pathognomonique de collection : la fluctuation. Mais quand l'abcès se développe sous un fascia comme dans les abcès du sein ou de la fesse, il faut faire le diagnostic sans attendre la fluctuation, qui n'apparaît que très tardivement quand le pus franchit le fascia et se collecte sous la peau (« abcès en bouton de chemise »). En cas de doute, ne pas hésiter à ponctionner l'abcès avec une grosse aiguille, l'aspiration de pus signant l'abcès collecté.

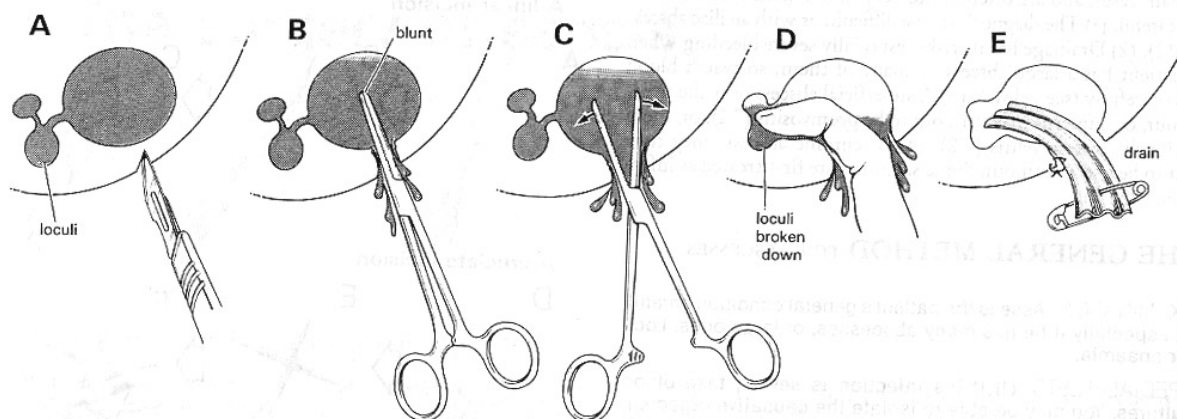
Le traitement

A un stade précoce, avant la collection, on peut tenter un traitement médical par des antibiotiques (et une immobilisation au voisinage d'une articulation), mais si ce traitement n'entraîne pas une nette amélioration dans les 48 heures ou s'il existe le moindre signe de collection (douleur lancinante ou fluctuation, ponction dans le doute), il faut opérer.

Anesthésie locale ou générale ?

Chaque fois que possible, l'anesthésie générale est préférable. L'anesthésie locale est possible seulement en cas d'un abcès de petite taille (utiliser alors une infiltration circulaire autour de la tuméfaction et non sur la ligne d'incision), ou dont la situation sur un membre permet une anesthésie loco-régionale à distance.

Technique opératoire



L'erreur la plus fréquente est de faire un geste incomplet. L'incision doit donc être large, en excisant une éventuelle nécrose cutanée, au sommet de l'abcès, dans le sens des plis cutanés (Lignes de Langer). Si le pus n'apparaît pas d'emblée, le tissu sous cutané peut être effondré à la pince. Prélever le pus si un examen bactériologique est réalisable. Explorer ensuite au doigt la cavité de l'abcès en recherchant et en débridant d'éventuels prolongements. Laver

enfin avec une solution d'antiseptique.

Drainage

- Si l'abcès est superficiel et l'incision suffisamment large, aucun drain n'est nécessaire : un simple pansement absorbant suffit au drainage par la plaie ouverte.
- Si l'abcès est profond (par exemple au sein ou à la fesse), il faut y placer un drain souple type lame ondulée, fixée à la partie la plus déclive de l'incision, En cas de suintement hémorragique, on peut lui préférer un méchage par une mèche ou compresse la plus large possible (éviter les petites mèches « ficelles » de type dentaires ou nasales...).

Antibiothérapie adjuvante ?

Elle n'est nécessaire qu'en cas de diabète, de terrain immuno-déficient, de septicémie, de lymphangite associée, ou d'abcès du périnée exposant au risque de gangrène extensive (cf. infra). Dans ce dernier cas, pénicilline et /ou metronidazole sont les antibiotiques de choix. Ce traitement doit être interrompu 48 heures après retour à l'apyrexie (en l'absence de septicémie initiale).

Penser à la prévention antitétanique en cas de plaie initiale.

Soins postopératoires

Il faut surveiller la fièvre et l'évolution locale, tous les jours au début :

- Si la fièvre et la douleur disparaissent il suffit de renouveler les pansements jusqu'à l'assèchement de la plaie. Si le siège et la taille de l'incision le permettent, une poche collée vidangeable peut simplifier beaucoup cette surveillance, améliorer le confort du patient, et réduire la dissémination microbienne autour de lui. Si une antibiothérapie adjuvante a été entreprise, elle peut alors être arrêtée (sauf en cas de septicémie initiale).
- En cas de persistance de la fièvre, de la douleur ou de signes locaux, ce ne sont pas les antibiotiques, les lavages ou les antiseptiques locaux qui régleront le problème, mais une réintervention à la recherche d'une collection non ou insuffisamment mise à plat.

CAS PARTICULIERS

Infections des mains et des pieds. (cf. « Chirurgie des membres et du squelette »)

Abcès péri-anal. (cf. « Proctologie »)

Furoncle : C'est l'infection aigue d'un follicule pileux par le staphylocoque doré, se manifestant par une tuméfaction douloureuse spontanément et à la palpation, centrée sur un poil et un « point blanc » qui s'élargit progressivement. L'évolution se fait spontanément vers la guérison, par l'élimination au 8^{ème} jour du « bourbillon » (appareil pileux nécrosé). Elle ne se complique (par un abcès classique ou une cellulite) que si on manipule le furoncle. Il faut donc se retenir de toute action devant un furoncle, en dehors d'antalgiques et éventuellement d'un pansement humide qui peut faciliter la formation et l'expulsion du bourbillon.

Anthrax : c'est le regroupement de plusieurs furoncles dans une même région, notamment au dos et à la nuque, au sein d'un placard cutané dont le centre tend à se nécroser. L'élimination de cette nécrose peut se faire spontanément ou par une excision chirurgicale. Mais l'anthrax peut aussi recouvrir un abcès collecté nécessitant alors une incision (+ ou - excision) de drainage. Il faut rechercher un diabète ou un état immuno-déficient. Une antibiothérapie peut accompagner l'acte chirurgical.

Furonculose : C'est la survenue simultanée ou successive de plusieurs furoncles en des zones différentes. Là aussi, rechercher un diabète ou un état immuno-déficient. Un traitement antibiotique de fond (au moins 10 jours) peut être indiqué.

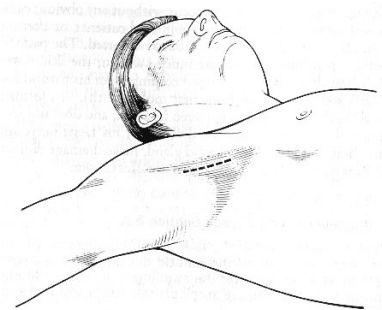
Hidrosadénite aigue : C'est l'infection aigue d'une glande sudoripare, ressemblant à un furoncle mais survenant essentiellement dans les zones de forte transpiration (aisselles, aines, pubis, périnée...) avec un aspect nodulaire enchâssé dans le derme et une évolution vers un abcès local qui peut s'ouvrir spontanément ou nécessiter une incision. La guérison est plus lente, au prix d'un écoulement traînant. La maladie de Verneuil est une forme multiple et récidivante d'hidrosadénite suppurée, pouvant nécessiter, dans les formes les plus graves des excisions cutanées larges.

Kystes et ganglions infectés : la dissection est rendue difficile car hémorragique et sans plan de clivage net. De plus, elle peut disséminer l'infection. S'il existe des signes d'abcès collecté il ne faut donc pas chercher à les exciser mais se contenter de les inciser et d'évacuer le pus comme décrit plus haut. Après résolution de l'infection (au moins un mois), l'excision peut être réalisée à froid en cas de persistance d'une lésion palpable précise.

NB. En cas d'écoulement persistant prolongé sur un territoire ganglionnaire, se méfier d'une tuberculose ganglionnaire.

Abcès axillaire. Il peut s'agir

- d'un abcès sous cutané superficiel unique fluctuant. On incise la peau en regard ;
- de multiples abcès superficiels. Penser à une tuberculose, une mycose, et une hidrosadénite ;
- D'un abcès profond, d'origine ganglionnaire (voir ci dessus). Il faut se méfier d'un geste aveugle risquant de blesser le paquet vasculaire axillaire, et faire un abord réglé de l'aisselle, en arrière du muscle grand pectoral.



Cellulites, fasciites, et myosites bactériennes :

Il s'agit d'infections de la peau et du tissu sous cutané (cellulites), des aponévroses (fasciites) et muscles (myosites), dues à des germes très virulents (notamment le streptocoque) pouvant être source d'abcès, de nécrose ou même de gangrène gazeuse (germes anaérobies, type *clostridium*). L'infection est favorisée par le diabète et un état d'immunodéfiance. Une porte d'entrée septique est parfois retrouvée.

Phase de début. Dans les trois affections, le début peut être identique, marqué par des douleurs, une impotence du membre concerné, et par un syndrome infectieux sévère (fièvre et frissons). L'inspection peut être normale, sauf en cas de dermite (érysipèle) ou la peau est rouge, chaude et très douloureuse au simple effleurement. Dans tous les cas Il existe une douleur provoquée à la pression directe, mais la mobilisation douce des articulations est possible et indolore, ce qui élimine une arthrite septique.

Phase de collection ou de nécrose (après quelques jours). La douleur et les signes infectieux sont au maximum. Localement :

- dans les cellulites : il existe un placard inflammatoire cutané et sous cutané avec des bulles hématiques et des plages nécrotiques noirâtres plus ou moins confluentes ;
- dans les myosites, la peau est normale ou seulement oedématiée et luisante, mais mobile sur les plans sous-jacents. Elle peut être refoulée par l'abcès. Il existe une douleur provoquée localisée à la pression. À la palpation, on peut percevoir une tuméfaction douloureuse mais sans fluctuation. Ne jamais attendre la perception de cette fluctuation, toujours trop tardive. La collection peut être confirmée par une ponction exploratrice ou par l'échographie ;
- dans les deux cas, la perception d'une crépitation sous cutanée doit faire redouter une gangrène gazeuse.

Traitement

- Antibiothérapie dans tous les cas, à large spectre et à fortes doses en incluant systématiquement du métronidazole ;
- Cellulites et fasciites : exploration chirurgicale avec excision large de tous les tissus nécrosés, devant souvent être complétée 24 à 48 heures plus tard ;
- Myosite : une évacuation par ponction à l'aide d'une grosse aiguille peut suffire. Mais en l'absence d'amélioration rapide, il faut faire une incision chirurgicale avec drainage ;
- Dans les deux cas, s'il existe une gangrène gazeuse, il faut savoir pousser très loin l'exérèse de tous les tissus d'apparence nécrotique sans se préoccuper de la couverture secondaire, car c'est la seule chance de survie du patient.
- Au niveau des membres, ce traitement doit être complété par une immobilisation dans une gouttière plâtrée ou sur attelle. Cette immobilisation est efficace sur la douleur et l'inflammation. Elle évite les positions vicieuses et les rétractions.

Forme particulière : la myosite du psoas. La douleur spontanée et provoquée est de siège iliaque ou/et inguinal. Il existe un psoïtis, contracture irréductible du psoas plaçant la cuisse en abduction, flexion et rotation externe. Du côté droit, le tableau peut simuler une appendicite rétro-caecale (qui peut elle-même se compliquer d'un abcès du psoas !). Le diagnostic est alors rectifié en per-opératoire devant l'aspect normal de l'appendice et l'aspect tuméfié et inflammatoire du psoas après décollement du caecum. Effondrer et mettre à plat l'abcès à la pince et au doigt (se méfier du bistouri et des ciseaux en raison de la proximité du nerf crural). Rechercher un prolongement vers l'aîne où une contre-incision peut alors être nécessaire. Drainer par une contre-incision latérale. Du côté gauche, la myosite du psoas est le diagnostic le plus probable et peut être abordée par une voie d'abord de Jalaguier avec décollement du colon ilio-sigmoïde. Mais il est préférable, par cette même voie d'abord, de cheminer dans le tissu extra-péritonéal, qui est découvert et clivé après ouverture prudente de l'aponévrose sans pénétration du péritoine. Ce cheminement, comme l'ouverture de l'abcès, se fait aux doigts.

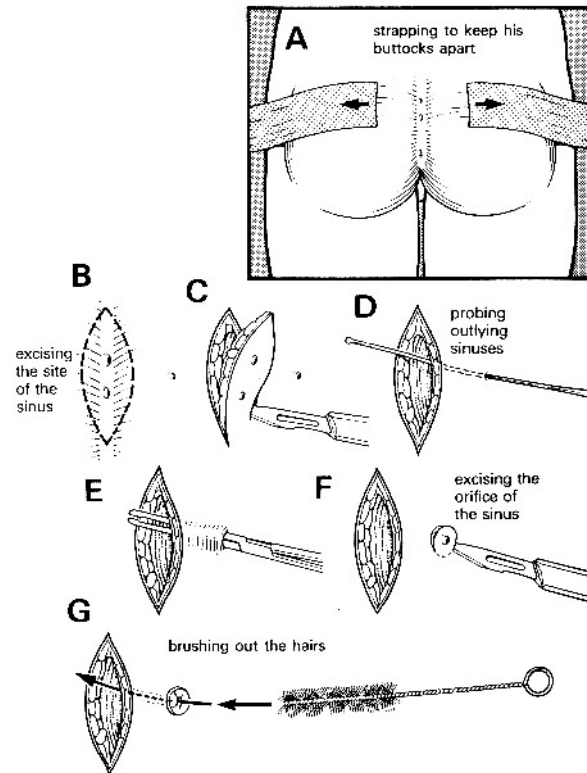
Abcès du sein et bartholinite abcédée Ils sont traités dans le cours de gynécologie chirurgicale.

Abcès de fesse. Là encore : ne pas attendre la fluctuation (dans le doute ponctionner), Inciser largement et débrider largement.

Abcès pilonidal. Le but est de traiter en même temps l'infection et la maladie causale, due à l'inclusion de poils qui entretiennent l'infection. En décubitus ventral ou latéral, les fesses étant écartées par des larges adhésifs, il faut :

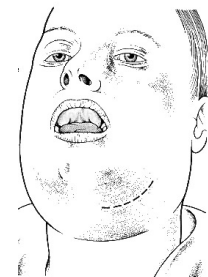- 1) Exciser une bande étroite du sillon interfessier de façon à emporter le ou les orifices médians ;
- 2) Enlever tous les poils et débris, en s'aidant au besoin d'une curette ;
- 3) Rechercher des prolongement latéraux, borgnes ou aboutissant à des orifices secondaires. Ces prolongements peuvent être mis à plat (sans nécessiter d'excision), ou simplement ramonés avec un écouvillon ou une curette.

Dans les suites opératoires, le plus important pour éviter la récurrence est de surveiller attentivement la plaie, notamment lorsque les berges commencent à se rapprocher et jusqu'à la cicatrisation complète, en veillant à raser, ou mieux à épiler, tous les poils qui repoussent et qui ont tendance à s'invaginer dans la plaie.



Infections aiguës de la face. Il peut s'agir :

- *d'infections cutanées* : furoncles (à ne surtout pas manipuler !) ou de plaies cutanées surinfectées (à débrider). Se méfier particulièrement quand ces infections se développent sur la lèvre inférieure ou le nez, risquant de s'étendre au cerveau par le biais d'une thrombophlébite septique. C'est la staphylococcie maligne de la face, marquée par un œdème chaud et douloureux, nécessite une antibiothérapie anti staphylococcique intense.
- *de cellulite d'origine dentaire.* C'est l'angine de Ludwig, suppuration se développant, à partir d'un foyer d'infection dentaire, dans la région sous maxillaire ou sublinguale. L'importance de l'œdème peut entraîner des troubles respiratoires. Inciser largement la peau au bord inférieur de la mâchoire et poursuivre la dissection en profondeur plutôt par dissociation à la pince qu'au bistouri en raison de la proximité de l'artère faciale et des branches inférieures du nerf facial. Cette dissection peut être guidée par une ponction préalable de l'abcès profond.



- *d'un abcès de la parotide*. La possibilité de petits abcès multiples et le risque de léser le nerf facial ou ses branches autorisent ici à tenter une évacuation par ponction (avec une grosse aiguille) et un traitement antibiotique de quelques jours. En cas d'échec l'incision doit être purement cutanée et horizontale, le reste de l'ouverture se faisant par dissociation prudente à la pince, dans une direction parallèle aux branches du nerf facial, en se rappelant leur dispersion en éventail.

CONCLUSION. DIX POINTS IMPORTANTS :

- Ne pas attendre la fluctuation en cas d'abcès du sein ou de la fesse, ou d'abcès apparemment profond (myosite) ;
- Au moindre doute ponctionner avec une grosse aiguille ;
- A gros abcès, grande incision!
- Débrider largement au doigt la cavité de l'abcès et ses prolongements
- On ne touche pas à un furoncle simple.
- Gangrènes : on n'incise ni n'excise jamais trop !
- Ne pas oublier la prévention antitétanique ;
- Dans tous les cas penser au diabète ou à un terrain immuno-déficient ;
- Douleur persistante après l'incision = collection persistante ;
- Écoulement postopératoire prolongé : penser à la tuberculose.

LE DRAINAGE

XP

Définition

Drainer, c'est faire communiquer l'intérieur et l'extérieur du corps pour prévenir ou évacuer des collections indésirables (pus, sang, sérosités, lymphes, bile, urine, suc pancréatique, liquide intestinal...).

Limites et risques du drainage

- **Le drainage ne remplace pas l'asepsie opératoire**, l'hémostase, la toilette finale de l'espace opératoire, la préservation de la vascularisation tissulaire et la bonne qualité de sutures ;
- **Un drain laisse toujours une cicatrice** ;
- **Tout drainage comporte des risques** :
 - *Infection de dehors en dedans* (contamination par l'environnement), ou de dedans en dehors (contamination de l'environnement) ;
 - *Agression viscérale*. Au contact d'un drain, surtout s'il est rigide, l'intestin peut se couder en entraînant une occlusion, tout viscère peut s'ulcérer et saigner, et toute suture d'organe creux peut se désunir aboutissant à une fistule.
- **Un drain laissé à lui-même ne draine pas longtemps** : la production de fibrine par la plèvre ou le péritoine, la présence de fragments (débris tissulaires, matières, caillots) finissent par l'exclure en quelques jours, et à le boucher s'il s'agit d'un tube. Cette durée de fonctionnement peut être sensiblement prolongée si le drain est en matière inerte (silicone), s'il est lavé en permanence par une production fluide importante (urine, bile, lymphes), ou par une irrigation continue de sérum.
- **Enfin on ne draine pas sans réfléchir** :
 - au coût pour l'établissement ;
 - au travail infirmier qu'il implique ;
 - à la perte de confort et d'autonomie qu'il entraîne pour le patient.

Indications de principe du drainage

Le drainage s'impose systématiquement dans les cas suivants :

- Abscesses ;
- Fistule ;
- Nécrose septique ;
- Grands décollements des parties molles.

Les indications du drainage abdominal sont détaillées au chapitre « Ouverture et fermeture de l'abdomen ».

Contre indications

Sont formellement contre-indiqués :

- Tout drain au milieu des anses grêles (risque accru d'occlusion ou de fistule) ;
- Tout drain au contact direct d'une suture de viscère (à l'exception d'une fistule déjà constituée) ;

- Tout drain au contact d'une articulation (sauf en cas d'arthrite septique).

Les différents types de drainage

A. Drainages ouverts

Il s'agit de drainages communiquant directement avec l'extérieur et soumis à la pression atmosphérique.

1. Drainage solide


Ce drainage traverse la paroi par un orifice large, réalisé au bistouri et par dissociation pariétale (le drain est alors attiré par une pince). Cet orifice doit être placé plus bas ou au même niveau que la zone à drainer. Le drain doit y être fixé par un point lâche.

Le recueil du liquide se fait idéalement dans une poche collée autour de l'orifice, à défaut dans un pansement absorbant.

Il en existe de nombreux types :

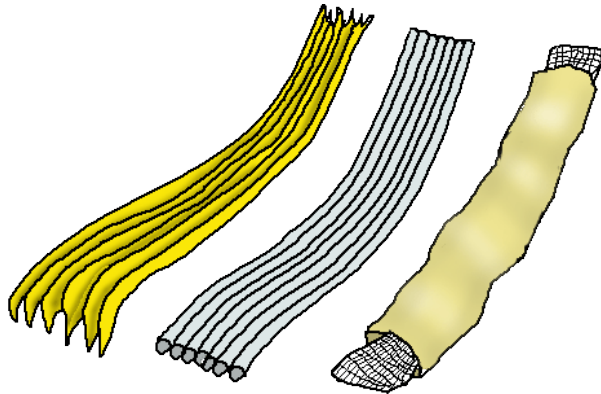
Drain tubulaire.

Ce n'est pas l'idéal dans ce drainage ouvert où il a tendance à se boucher vite.



Lames souples :

- ondulée
- multitubulée
- drain de Penrose



Gant chirurgical (doigts coupés)

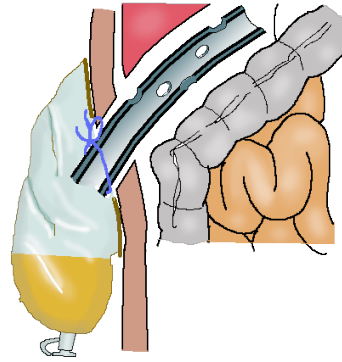


Drainage filiforme

Fait d'un faisceau de « crins » (gros monofilaments)



Mécanisme. Le drainage ouvert fonctionne essentiellement par gravité, accessoirement par la pression abdominale positive et par capillarité.



Recueil. Le recueil de liquide se fait au mieux dans une poche collée vidangeable, à défaut par un pansement épais et absorbant

Manutention. Il est retiré progressivement à partir du 4^{ème} jour, de 3 à 4 cm par jour. Après son retrait complet, l'orifice cicatrise spontanément en une dizaine de jours au prix d'une cicatrice définitive.

Avantages : la simplicité et le faible coût.

Inconvénients ;

- La contamination septique, de dedans en dehors et de dehors en dedans ;
- la cicatrisation longue et inesthétique
- Les indications limitées

Indications. Elles sont limitées à des régions contaminées plus hauts situées ou au même niveau que l'orifice de sortie. En pratique, dans l'abdomen, ce drainage ne peut être utilisé que pour drainer la région sous hépatique et les deux flancs, l'orifice de sortie ne pouvant être situé qu'en situation déclive au niveau de ces flancs.

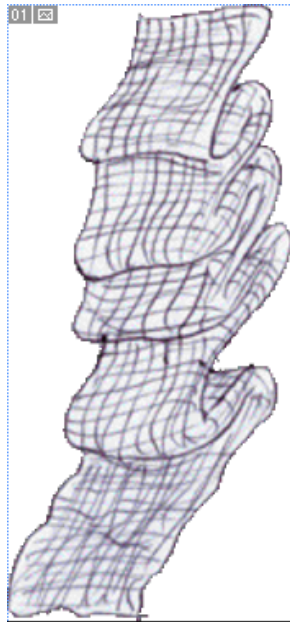
2. Drainage textile

Description. Au minimum, c'est une mèche de tissu naturel (gaze) ou synthétique réservée à des plaies ou cavités superficielles et préférées à la simple mise à plat ou à un drain direct (voir ci-dessus) quand on recherche une action hémostatique par tamponnement ou lorsqu'il s'agit d'une cavité profonde et non déclive.

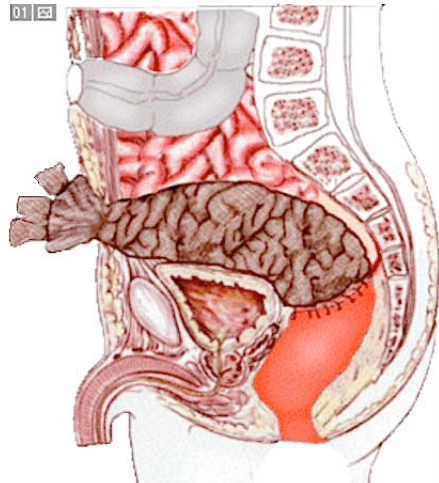
Au maximum, c'est *le sac de Mikulicz*, constitué d'un grand sac de gaze, qui peut être fabriqué et stérilisé localement, dans lequel sont tassées des mèches (grandes et larges, type « mèches à prostate ») qui sortent à l'extérieur et sont repérées par des fils portant des nœuds (un nœud pour la première introduite, deux pour la seconde etc..). Le sac est placé dans la cavité à drainer, les mèches le faisant s'appliquer sans espace mort sur les parois de cette cavité. Le trajet du drainage doit être le plus court et le plus direct, éventuellement à la partie haute ou basse d'une médiane xipho-pubienne. L'orifice de sortie doit être assez large pour ne pas étrangler le collet du sac. La corolle de celui-ci et l'extrémité des mèches forment sur la paroi une surface d'évaporation sur laquelle il ne faut placer aucun pansement risquant d'empêcher l'évaporation, quitte à placer dans le lit un arceau soulevant le drap en regard.

Drainage textile.

- a. mèche,
- b. sac de Mikulicz (posé ici après opération de Hartmann)



a



b

Fonctionnement et surveillance du sac de Mikulicz. Il fonctionne par capillarité et évaporation, en stimulant un tissu de granulation et passant par trois phases :

- 1) les premiers jours, la paroi du sac s'incruste étroitement dans le tissu de granulation contre indiquant tout retrait à ce stade précoce sauf en cas de complication ;
- 2) vers le 8^{ème}-9^{ème} jour, les mailles du sac s'encrassent et une suppuration se développe à la surface du sac, le décollant des parois de la cavité.
- 3) Au 10^{ème} jour, le drainage est « mûr » pour être enlevé, sous une brève anesthésie générale permettant de vérifier le bon aspect de la cavité et de le remplacer par un simple pansement absorbant. Il peut aussi être retiré en salle de pansement, sous simple (et indispensable) prémédication, progressivement, en retirant chaque jour une mèche puis le sac.

Il est inutile de compliquer un tel drainage par des mesures telles que l'humidification par irrigation ou au contraire l'assèchement par aspiration, qui risquent de compromettre son fonctionnement en alourdissant le travail infirmier. Un drainage de Mikulicz bien indiqué, bien posé et bien respecté doit normalement évoluer sans odeur forte ni écoulement qui signeraient alors une collection sous-jacente (faisant craindre une autre cavité ou une fistule méconnues lors de sa pose) et justifieraient son ablation précoce.

Avantages

Ce type de drainage a pour avantages :

- de pouvoir être fabriqué (avec de la gaze à compresses) et stérilisé localement ;
- de pouvoir drainer des régions profondes telles que le pelvis avec une sortie non déclive ;
- d'avoir une action hémostatique quand les parois de la cavité à drainer sont le siège d'un suintement sanglant difficile à assécher ;
- d'être très peu agressif pour l'intestin, si son indication et sa technique sont bonnes. Il provoque au contraire sur l'intestin une réaction granuleuse protectrice.

Inconvénients

- la septicité pour l'environnement ;

- l'inconfort pour le patient et la disgrâce cicatricielle, inconvénients relatifs car il s'agit de patients lourdement atteints par ailleurs et sous sédatifs ;
- l'ablation douloureuse nécessitant une brève anesthésie (ou une prémédication si le drainage est enlevé en plusieurs étapes).

Indications du sac de Mikulicz

Ce sont essentiellement les péritonites graves, évoluées ou récidivées, notamment pelviennes, d'origine génitales ou après perforation colique ou rectale, ou les pancréatites graves. Il peut aussi être utile en traumatologie pour combler des pertes de substances étendues de la paroi abdominale.

Contre-indication formelle : au contact d'une anastomose digestive, biliaire ou urinaire.

B. Drainages aspiratifs

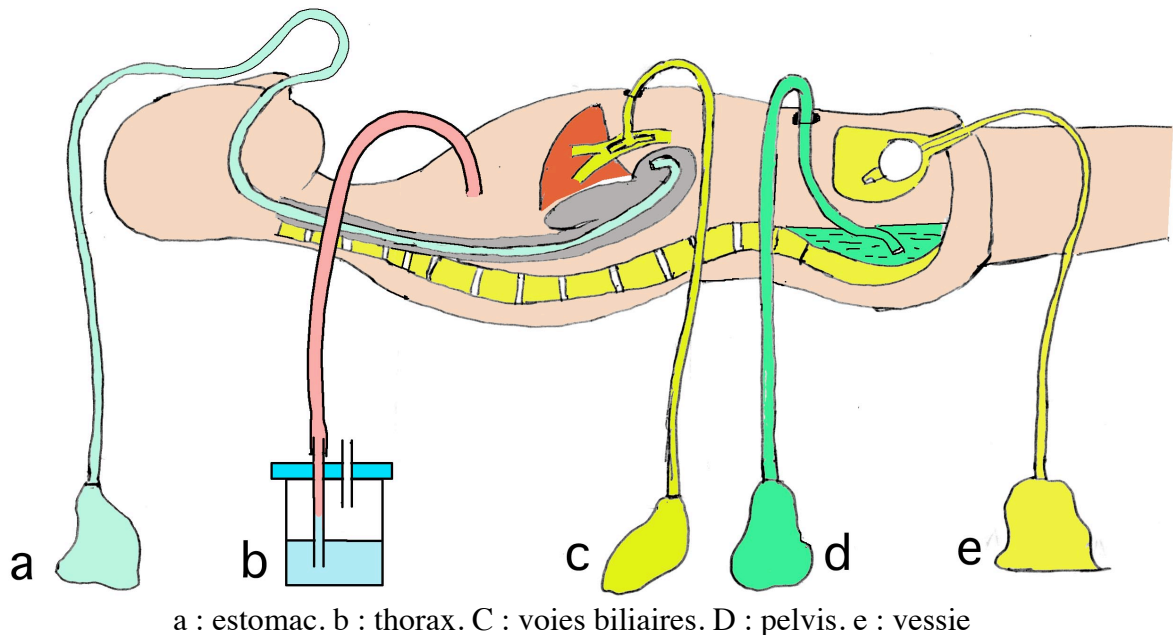
Définition

Drainage soumis à une pression négative. Les drains de ce type ont en commun :

- *un drain tubulaire*, uni ou multiperforé
- *une grande longueur du drain* lui-même ou de la tubulure de raccord (au moins 1 m) ;
- *une traversée pariétale étanche* pour éviter un retour d'air indésirable vers l'intérieur. L'orifice est donc étroit, qu'il soit réalisé au bistouri ou à l'aide d'une alène solidaire du drain ;
- un système aspiratif qui peut être :
 - passif, par siphonage ;
 - actif, le drain étant relié soit à une prise d'aspiration murale (exceptionnelle en situation précaire), soit à un bocal aspiratif autonome dans lequel une dépression préalable a été réalisée, assurant en général une aspiration plus forte (900 millibars).

1. Drainage aspiratif par siphonage

Précisions techniques : ce type de drainage assure une pression continue d'aspiration voisine de 100 millibars si le collecteur est placé au sol. Le collecteur en situation déclinée ne doit exercer aucune contre-pression. Ce peut être un sac de plastique souple, ou un récipient ouvert au bord duquel est fixé la tubulure. Si on utilise un récipient rigide fermé par un bouchon étanche, il faut impérativement traverser ce bouchon par une prise d'air (grosse aiguille par exemple).



Indications. Ce type de drainage est utilisé pour drainer soit des organes creux (estomac, voies biliaires, vessie), soit des régions déclives (régions sous phréniques, pelvis) ou à pression négative (thorax).

Avantages. Ils sont particulièrement appréciables en milieu précaire :

- Simplicité : l'orifice de traversée pariétale n'a pas besoin d'être déclive. L'orifice étant étanche, il ne nécessite aucun pansement, mais seulement une solide fixation (par fil et adhésif) ;
- Efficacité : assurant l'idéal d'une aspiration à la fois faible et continue, le drain ne ventouse pas et reste perméable tant qu'il reste du liquide à drainer ;
- Asepsie, si l'on utilise un système clos avec collecteur souple.

Particularité du drainage thoracique : un système antiretour doit lui être associé (voir « Traumatismes du thorax »)

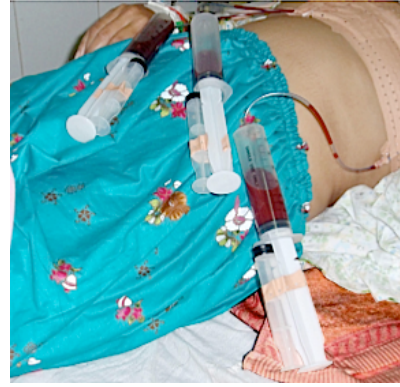2. Drainage aspiratif actif

Le drain est relié à une source d'aspiration qui peut être de deux types :

- *Un bocal aspiratif autonome*, dans lequel le vide a été préalablement produit (en usine ou en le branchant sur un aspirateur puissant). Un système visuel sur le bouchon du flacon (ailettes ou accordéon) permet de vérifier la présence d'une dépression. Le drain lui-même est généralement de petit calibre (ch 8 à 14), et perforé sur une grande longueur (au moins 10 cm) pour pallier l'effet ventouse en l'absence de prise d'air (qui supprimerait immédiatement le vide du bocal). C'est le principe du *drain de Redon*, conçu pour drainer essentiellement les productions lymphatiques et séreuses des parties molles ou les épanchements d'urine ou de bile (et non le sang ou le pus). Son avantage est qu'il s'agit d'un système clos, et donc capable fonctionner aseptiquement.



Drainage de Redon



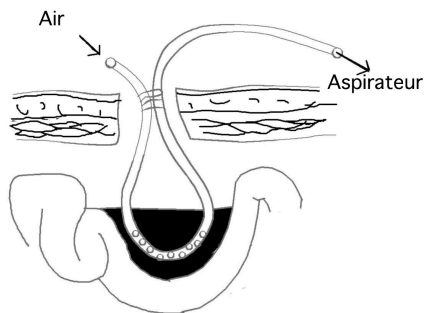
Drainage à la seringue

Quand on ne dispose pas de bouches aspiratifs, un dispositif ingénieux permet d'installer un drainage aspiratif autonome, réservé toutefois à des productions liquidiennes peu importantes. On obtient le vide à l'aide d'une grosse seringue (50 ou 60 cc) que l'on adapte à la tubulure par l'intermédiaire d'un embout de perfusion. ; On tire le piston au maximum et l'on maintient le vide obtenu en calant contre le piston une petite seringue vide (5 ou 10 cc par exemple) retenue par un adhésif. On renouvelle le geste d'aspiration quand la seringue est pleine, une ou plusieurs fois dans la journée. L'écoulement est habituellement tari en un jour ou deux.

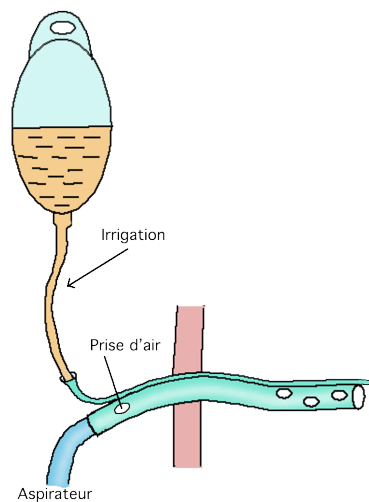
Une source d'aspiration fixe.

En situation précaire, en l'absence d'aspiration murale, ce ne peut être qu'un aspirateur mobile électrique (malheureusement souvent bruyant...). L'aspiration fournie par ce genre d'appareil est forte, exposant donc à un ventousage obstructif pour le drain et ... agressif pour les tissus. D'autre part, le drain étant tubulaire, il se bouche facilement si l'épanchement à drainer est épais ou contient des débris. Pour réduire ce double risque de ventousage et d'obstruction, il doit donc être associé :

- à une prise d'air : la plus simple consiste à réaliser une petite ouverture sur le drain ou à y planter une grosse aiguille ; ce peut être aussi la sortie de l'extrémité du drain lui-même (a) ;
- à une irrigation continue par un flacon de sérum physiologique relié à une tubulure placée en même temps que le drain et dépassant légèrement l'extrémité profonde de celui-ci (b). C'est alors un système d'irrigation-aspiration dont l'efficacité se mesure à deux critères : 1) la parfaite sécheresse de la peau autour de l'orifice de drainage (laissé à l'air libre) y compris quand l'irrigation est à son maximum ; 2) la perception permanente d'un bruit de gargouillement.



a. Aspiration seule



b. Irrigation-aspiration

Limites. En situation précaire, ce type de drainage se heurte à de sérieuses limites : bruit engendré par l'aspirateur, aléas de la production électrique avec son risque d'interruption inopportune de l'aspiration et donc d'inondation par l'irrigation, enfin nécessité d'une surveillance infirmière quasi permanente.

Les indications sont donc limitées aux fistules digestives qui ne sont pas appareillables avec une simple poche collée munie d'un collecteur.

Pitié pour le patient et pour son drain !

Pour qu'un drain tubulaire ne soit...

... ni douloureux, ni coudé, ni dépacé, ni arraché

Il faut deux fixations à la peau

1. par un point
2. par un adhésif
 - qui évite toute sollicitation (douloureuse) du point d'attache ;
 - à distance du point d'attache, en peau saine ;
 - de grande taille ;
 - sans compresse interposée.

NODULES SOUS-CUTANÉS

XP

Un nodule sous-cutané peut correspondre à une grande variété de lésions, le plus souvent bénignes, dont les deux plus fréquentes sont les kystes dermoïdes, ou « sébacés », et les lipomes.

Examen clinique.

Dans les lésions bénignes et non infectées, le nodule est indolore, régulièrement arrondi, de consistance homogène, ferme ou molle, mobile sur les plans sous jacents. La peau peut être amincie mais elle n'est pas infiltrée. Une fluctuation oriente vers un kyste dermoïde mais aussi vers un lipome.

Il faut se méfier d'une lésion maligne si le nodule est dur, irrégulier, s'il est fixé sur le plan profond, si la peau infiltrée ou ulcérée, ou s'il existe des adénopathies satellites.

Indication chirurgicale

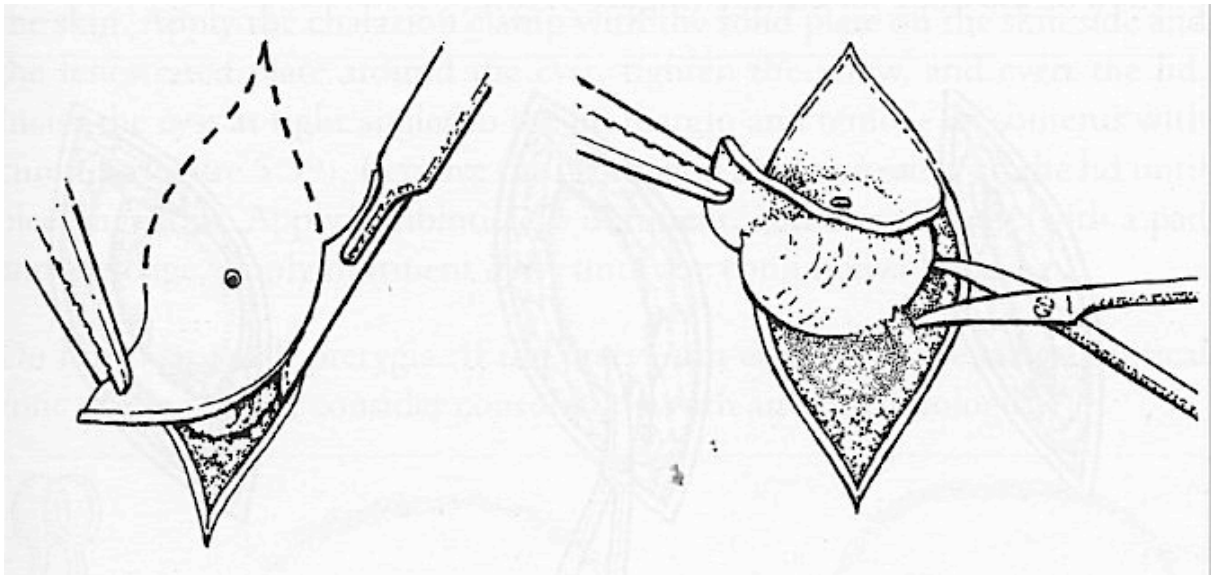
Il n'y a pas lieu d'opérer les petits nodules d'aspect manifestement bénin, bien tolérés, et n'ayant pas tendance à grossir. Tous les autres, mal tolérés ou grossissant, doivent être opérés, après s'être assuré qu'il ne s'agissait pas d'un simple ganglion, ou d'une forme spéciale de kyste précisée plus loin en forme clinique.

Devant un nodule manifestement malin, ou seulement suspect (induré ou infiltrant la peau), il ne faut opérer que si l'on est en mesure d'obtenir rapidement une confirmation histologique de la malignité (par une biopsie directe ou une exérèse-biopsie) et de réaliser ensuite une exérèse plus large pouvant nécessiter une greffe cutanée, un curage ganglionnaire régional, et parfois même une amputation. Sinon, il faut diriger le patient sur un centre capable de cette prise en charge et d'un traitement adjuvant éventuel par radio et/ou chimiothérapie

Technique d'exérèse-type d'un kyste dermoïde.

L'anesthésie locale est le plus souvent employée (cf. manuel d'anesthésie) Elle est faite autour du kyste par 4 injections traçant un losange entre 4 petits boutons d'injection intra dermique. Une infection rétro kystique complémentaire peut être nécessaire quand la dissection arrive à proximité de ce fond.

L'incision cutanée doit suivre la direction des plis cutanés de la région (lignes de Langer, cf. chapitre « Plaies ») et doit être un peu plus longue que le diamètre du nodule. Si une zone de peau est fine et adhérente au sommet du nodule, il faut réaliser une excision « en quartier d'orange » de cette zone en la laissant adhérente au kyste. Cette excision diminue le risque d'entrer dans le kyste et d'être gêné par l'issue de son contenu pâteux pour le reste de l'exérèse. Elle permet aussi de saisir le kyste par le fragment cutané avec moins de risque de l'ouvrir



La dissection autour du kyste se fait par des mouvements d'écartement des mors de ciseaux courbes, complétés par la section de fibres résiduelles. Le bon plan, avasculaire, est retrouvé à ras du kyste, mais si le kyste a été précédemment infecté, une fibrose cicatricielle peut rendre cette dissection plus difficile et hémorragique. (En dehors de ce contexte de kyste ou d'infection, si l'on tombe sur une infiltration indurée, il faut se méfier d'une malignité !). Toute cette dissection doit être menée pas à pas de la surface vers la profondeur, en spirale tout autour du kyste sans jamais prendre trop d'avance en un point. Elle se termine par le fond du kyste.

L'hémostase, si nécessaire, est faite par compression patiente à la compresse, et par un ou plusieurs points en X de fil résorbable en cas de point de saignement résiduel précis.

La suture cutanée est faite selon une technique décrite au chapitre sur la suture des plaies, le plus souvent par des points séparés.

Aucun drainage n'est nécessaire si le kyste n'est pas infecté et si l'hémostase est parfaite. Dans le cas contraire, le meilleur drainage reste une fermeture lâche de la peau par des points espacés.

Formes cliniques de « nodules » sous-cutanés

Lipomes

L'exérèse est encore plus simple car, dès la peau incisée, il existe un plan de clivage très facile au doigt ou à l'instrument mousse permettant d'énucléer la lésion. Cette facilité n'existe que dans les lipomes purement sous cutanés. En effet, dans certaines localisations, comme la nuque ou le dos, les lipomes sont faussement superficiels et développés en fait sous l'aponévrose, avec des prolongements plus ou moins adhérents dans les muscles sous-jacents, rendant l'anesthésie générale préférable pour leur exérèse.

Ganglions lymphatiques.

Habituellement bien tolérés, ils siègent le long des principaux axes vasculaires et nerveux au niveau du cou, et des régions sus-scapulaires, axillaires, et inguinales. Leur exérèse n'est pas toujours simple ni anodine, et il faut donc s'abstenir de les opérer sauf en deux circonstances :

- *l'adénite suppurée*, avec fluctuation et pus à la ponction, à inciser (sans exérèse) comme un abcès (cf. Ce chapitre) en y recherchant le BK en cas de découverte de caséum ou d'évolution trainante ou déjà fistulisée.
- *le doute sur un ganglion néoplasique*, où il peut être utile de faire un prélèvement si l'on dispose de la possibilité d'obtenir un examen histologique. Sur un gros ganglion le prélèvement doit alors se résumer à une excision en coin de la partie la plus accessible du ganglion, refermée s'il le faut par un point d'hémostase.

Kystes synoviaux

Ils siègent en regard d'une articulation, et communiquent avec elle, notamment au dos du poignet ou dans le creux poplité. Ils ne présentent aucun danger évolutif ou fonctionnel. Ils doivent donc être respectés. Tout acte chirurgical à leur niveau risque d'entraîner une infection de l'articulation et comporte de toutes façons un fort risque de récurrence.

Kystes congénitaux du cou

Ils ne sont superficiels qu'en apparence car ils se prolongent en profondeur vers leur lieu d'origine embryologique qu'il faut en principe atteindre en cas de chirurgie d'exérèse.

- kystes médian, provenant de la base de la langue ;
- kystes latéraux, provenant de la partie latérale du pharynx.

Il ne faut donc pas les opérer si l'on n'a pas l'expérience de la chirurgie profonde du cou, sauf en cas d'abcédation en se contentant alors d'une incision qui guérira l'abcès au prix d'une fistule ou d'une récurrence du kyste.

Méningocèle

Bien que rare, il faut y penser systématiquement devant toute formation médiane développée au bas du dos d'un jeune enfant, de consistance liquidienne et donc pseudo-kystique (il s'agit en fait d'une hernie sous-cutanée de la dure-mère contenant du LCR). Il serait catastrophique d'y toucher chirurgicalement en milieu non spécialisé.

PRÉPARATION DE L'OPÉRÉ ET DE L'OPÉRATION

XP

Dans l'unité d'hospitalisation ou d'urgence :

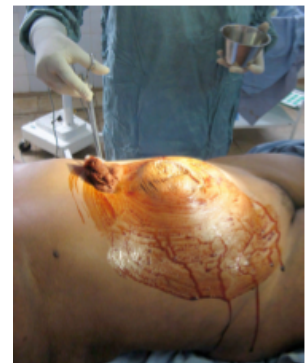Sauf urgence, le patient doit être à jeun depuis 4 heures pour les solides, 2 heures pour les liquides. Si les conditions d'équipement et son état le permettent, il doit recevoir une douche. À défaut, il faut faire un grand lavage de la zone opératoire à l'eau et au savon. Le rasage n'est indispensable que dans les zones très poilues pouvant être intéressées par l'incision. Il ne faut pas remettre au patient ses habits personnels, mais le recouvrir d'un drap propre. Ce n'est que dans les cas de grande urgence, où lorsque son état ne permet aucune mobilisation, que toutes ces mesures seront effectuées au bloc opératoire.

Les gestes invasifs pré opératoires (pose de perfusions ou de sonde urinaire) ne doivent être faits avant l'opération que s'ils sont immédiatement nécessaires (notamment en cas de déchoquage) et possibles dans de bonnes conditions d'asepsie.

Au bloc opératoire :

- *la préparation de la salle d'opération* relève de l'infirmier de bloc qui aura dû au préalable :
 - s'enquérir auprès du chirurgien des particularités éventuelles de l'opération prévue ;
 - préparer en conséquence le matériel adapté : instruments et consommables ;
 - vérifier le bon fonctionnement du scialytique, du bistouri électrique et de l'aspiration, avec une attention particulière aux contacts électriques, aux raccords, à la longueur suffisante des câbles et des tuyaux ;
 - prévenir le chirurgien à temps des défaillances et manques éventuels.
- *Accueil du patient* : il faut le rassurer, vérifier son identité avant de l'installer sur la table d'opération. Respecter les règles et la chronologie suivantes, relevant d'un souci d'efficacité, d'asepsie, et de respect pour le confort et la dignité du patient.
- *Avant l'anesthésie* :
 - Plus le patient est fatigué, choqué, souffrant ou fracturé, plus il faut de monde (quel que soit le grade et la fonction) pour l'installer sur la table ;
 - Veiller à ne pas laisser le patient nu et sans attention réconfortante tant qu'il ne dort pas. Si la préparation cutanée décrite ci-dessus n'a pas pu être faite avant l'arrivée au bloc opératoire, il faut retirer et évacuer le linge personnel et recouvrir le patient d'un drap propre. Sa tête doit pouvoir reposer sur un coussin. Ne pas diriger le scialytique sur son visage ;
 - L'installation initiale doit de faire selon les consignes de l'anesthésiste, qui doit bénéficier d'une assistance prioritaire pour le démarrage de son action.
- *Une fois l'anesthésie réalisée (générale ou loco régionale)* :
 - Pose éventuelle d'une sonde vésicale (cf. chapitre concerné) ;
 - L'installation chirurgicale définitive est faite selon les consignes du chirurgien en accord avec l'anesthésiste ;

- Que le patient ait bénéficié ou non d'une préparation cutanée avant l'arrivée au bloc, il faut (re)faire un vigoureux nettoyage à l'eau savonneuse (et un rasage éventuel) débordant largement la zone opératoire. Essuyer avec un linge propre. ;
- Position des opérateurs : elle doit être précisée par le chirurgien, dont la position conditionne celle de l'aide (en face du chirurgien), de l'instrumentiste (en face et à droite d'un chirurgien droitier) et du mobilier opératoire :
 - le scialytique : son orientation est fondamentale, la plus proche possible de l'axe de travail de l'opérateur. Son installation peut être délicate s'il s'agit d'un scialytique à pied roulant, mais elle est alors prioritaire par rapport aux autres éléments du mobilier ;
 - la table à instruments, directement accessible à l'opérateur s'il ne dispose pas d'instrumentiste ;
 - le bistouri électrique et l'appareil d'aspiration doivent être vérifiés.
- Badigeonnage antiseptique (en spirale, du centre vers la périphérie) et drapage larges, en prévoyant toujours la nécessité d'un agrandissement de l'incision, surtout pour les interventions en urgences. Par exemple, pour toute urgence abdominale, exposer la totalité de l'abdomen en badigeonnant des mamelons jusqu'à mi-cuisse. Un deuxième badigeonnage est réalisé après la pose des champs.



CONDUITE À TENIR DEVANT UNE DOULEUR ABDOMINALE AIGUE. ATTITUDE GÉNÉRALE

XP

Nous définissons par douleur abdominale aigue toute douleur spontanée abdominale ou lombaire suffisamment intense pour entraîner en urgence une consultation ou un appel.

Toute douleur abdominale aigue doit être considérée comme chirurgicale jusqu'à preuve du contraire. Trois questions sont donc à résoudre, par ordre de priorité :

- 1) Faut-il opérer en urgence (dans les 12 heures) ?
- 2) Faut-il opérer en semi-urgence (dans les 24 à 48 heures) ?
- 3) Si l'on s'abstient d'opérer, deux autres questions
 - abstention définitive ou provisoire ?
 - renvoi du patient ou maintien sous surveillance ?

Schématiquement, au terme d'un examen clinique et de premiers examens complémentaires, on peut se retrouver dans trois situations (chacune représentant environ 1/3 des cas en pays développé) :

1. Diagnostic de lésion ou de maladie.

Par exemple : appendicite, cholécystite, colique néphrétique, colique hépatique, ulcère duodénal perforé. C'est la situation idéale : on sait vraiment ce qui se passe, et il n'y a qu'à appliquer le traitement enseigné dans les facultés et les livres aux chapitres correspondants, par exemple appendicectomie pour l'appendicite, cholécystectomie pour la cholécystite. En pratique tout n'est pas si simple, car il reste encore à répondre à deux questions que n'aborde pas toujours cet enseignement universitaire et qu'il faut bien résoudre sur le terrain :

- *Sur quels critères vais-je opérer en urgence ou en semi-urgence ?* (questions 1 et 2 ci-dessus). La réponse vient de l'existence ou non de critères de gravité sur lesquels nous insistons dans ce manuel. Par exemple pour l'appendicite, opération urgente si défense, fièvre supérieure à 38, hyperleucocytose supérieure à 10 000. Pour la cholécystite : défense ou perception d'une grosse vésicule douloureuse ;
- *Suis-je dans de bonnes conditions pour appliquer le traitement théoriquement idéal ?* En effet, la précarité matérielle (équipement) et humaine (expérience et compétence limitées de l'équipe) peuvent faire modifier la nature elle-même du traitement. Par exemple, pour la cholécystite, ces conditions de précarité peuvent rendre la cholécystostomie plus adaptée que la cholécystectomie.

2. Diagnostic de syndrome.

On arrive à un regroupement significatif de signes en faveur d'une entité pathologique (par exemple péritonite, occlusion, syndrome infectieux prédominant, syndrome pelvien aigu septique ou non de la femme) mais la lésion causale reste inconnue. Il faut cependant prendre une décision, opératoire ou non, pas toujours évidente d'emblée sauf pour les péritonites qu'on doit opérer en urgence. Dans les autres syndromes, là encore, c'est l'identification de critères de gravité qui permet la décision d'une opération en urgence : par exemple devant une occlusion l'existence de fièvre ou d'une douleur provoquée vive. En leur absence, d'autres critères doivent être retenus pour une opération retardée (par exemple pour l'occlusion qui ne s'améliore pas sous aspiration naso-gastrique) ou pour l'abstention (par exemple l'occlusion incomplète).

3. Absence de diagnostic.

Rien que des signes isolés, peu évocateurs à eux seuls, souvent discrets, ou dont l'association ne correspond à aucun des syndromes ci-dessus... Cette situation ne doit pas être considérée comme un échec mais comme un point de départ où l'on sait déjà qu'il n'y a pas d'indication opératoire urgente et qu'on a le temps d'instaurer une surveillance clinique et paraclinique rapprochées :

- La diminution ou la disparition des signes autorise l'abstention chirurgicale ;
- L'apparition de nouveaux signes (par exemple l'apparition d'une fièvre, d'un pneumopéritoine ou d'images hydro-aériques à la radio) peut permettre de poser un diagnostic de syndrome ou de lésion et d'agir en conséquence ;
- L'accentuation ou la simple persistance d'un signe peut être une indication opératoire. Par exemple, la persistance au delà de 48 heures d'une douleur provoquée nette de la FID, même isolée sur le plan clinique, peut justifier une exploration chirurgicale de la FID dans le doute d'une appendicite ou d'une autre affection de voisinage.

L'examen clinique est donc fondamental

Il doit se faire dans un local calme et fermé.

Interrogatoire

Avec l'aide éventuelle d'un proche, il s'enquiert des éléments suivants :

- *Début* : quand ? brutal ou progressif ? par quel premier signe ?
- *La douleur spontanée* : où a-t-elle débuté ? S'est-elle déplacée ou étendue ? Continue (avec ou sans paroxysme ?) ou discontinue ? Ce qui l'a déclenchée, la majeure ou l'atténuée ? son intensité : modérée (n'empêchant pas la poursuite de l'activité habituelle) ou intense ?
- *Les signes fonctionnels digestifs* :
 - sont-ils habituels ou non ? ;
 - nausées ? vomissements ? unique ou répétés ? bilieux, alimentaires, sanglants ?
 - à quand la dernière selle (normale ou non) ? le derniers gaz émis ?
- *Troubles extra-digestifs* : hématurie ? troubles respiratoires ? habituels ou non ?
- *Antécédents* : a-t-il déjà eu ce type de douleurs ? a-t-il été opéré, hospitalisé ? pourquoi ? Suit-il un traitement ? Autre notion de maladie, notamment d'un diabète, d'une allergie ?
- *Date des dernières règles* chez la femme.

Recherche de signes généraux :

- *Comportement* : calme ou agité ? confus ? désorienté ? habituel ou non ?

- *Température ;*
- *Prise de la TA et du pouls. Fréquence respiratoire et oxymétrie si dyspnée ;*
- *Aspect des muqueuses et des conjonctives (pâleur ? (sub)ictère ?).*

Inspection des urines

Elle fait partie de l'examen physique : normalement claires et limpides, anormalement foncées (déshydratation ou ictère ?), troubles (infection urinaire ?) ou rouges (hématurie ?).

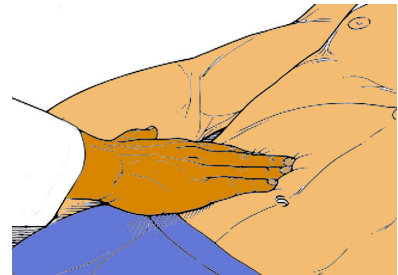
Inspection de l'abdomen

Mobilité à la respiration, ondulations péristaltiques ?

Examen de l'abdomen

Sur un patient calmé

En effet, c'est le temps le plus important de l'examen, mais qui n'a de valeur que si le patient est coopératif et calme. Si les paroles et la mise en condition ne suffisent pas, il ne faut donc pas hésiter à n'entreprendre l'examen qu'après administration d'antalgiques ou de sédatifs (cf. infra)



La technique d'examen doit être aussi méthodique et rigoureuse que toute technique chirurgicale. Le patient est confortablement installé, allongé sur le dos, si possible sur une table d'examen ou de soin, la tête sur un coussin, la bouche entrouverte, les genoux légèrement repliés, les membres supérieurs étendus le long du corps, les mains en pronation et à plat sur le lit. En tenant l'une de ces mains, l'examineur le rassure jusqu'à ce qu'il garde, immobile, cette position. L'examineur doit avoir les coudes à hauteur du niveau antérieur, de l'abdomen, et donc s'asseoir au besoin, de façon à palper les mains presque à plat, avec les pulpes (et non les ongles !). Ses yeux ne doivent pas quitter le visage du patient, à l'affût de ses réactions. On commence par la zone la moins douloureuse. L'examen peut alors commencer.

Normalement l'abdomen est souple et indolore. Toutes les anomalies, si elles ne sont pas « généralisées » peuvent et doivent être localisées avec précision dans une ou plusieurs des zones anatomiques classiques (épigastre, région ombilicale, hypogastre, hypochondres, flancs et fosses iliaques). On recherche :

- **Une douleur provoquée.** On précise son intensité : légère (dite « sensibilité ») ou nette (le patient grimace). Elle n'a de valeur en faveur d'une lésion viscérale que si elle est permanente au cours de l'examen et, notamment si elle est légère, au cours d'examen successifs.
- **Une masse.** En préciser sa forme, sa taille, sa consistance, son degré de mobilité. Ses contours doivent pouvoir être dessinés sur l'abdomen (et sur un schéma) ;
- **Une contracture ou une défense.** La différence entre les deux n'est qu'une différence de degré dans la tension perçue. Dans la contracture il s'agit d'une rigidité « comme du bois », évidente. Dans la défense, c'est une simple perte de la souplesse pariétale qui est donc plus difficile à affirmer surtout si la défense est généralisée, sans possibilité de comparaison avec une zone plus souple de l'abdomen. Défense et contracture ont une signification considérable de péritonite dont ils sont une réaction musculaire réflexe, mais à la double condition que la tension pariétale constatée soit :
 - involontaire
 - douloureuse

- permanente au cours de l'examen, et de plusieurs examens successifs dans de doute (notamment pour la défense qui ne peut être affirmée sur un seul examen).

Le mot de défense ne doit donc être utilisé que si l'on élimine toutes les *fausses défenses* ;

- *Les contractions non douloureuses en elles-mêmes*
 - celle d'un patient inquiet, agité, ou hostile à l'examen, qui cède quand le patient est calmé et rassuré ;
 - la réaction à un examen brutal, « légitime défense » qui cède dès que l'examen se fait doux ;
 - la contraction abdominale de l'insuffisant respiratoire ou de l'enfant qui crie, qui cède à l'inspiration ;
 - la rigidité diffuse d'un patient parkinsonien ou en pleine crise de frissons.
- *La tension douloureuse mais passive de la paroi* :
 - par un globe vésical douloureux d'une rétention vésicale aigue, qui cède après l'évacuation de la vessie ;
 - par une masse intra-abdominale douloureuse. En principe la masse, contrairement à la défense, a des limites précises, mais la douleur provoquée peut en gêner l'appréciation. La confusion est moins grave ici car une masse douloureuse, et donc compliquée, oriente comme la défense vers une décision chirurgicale ;
 - par un météorisme, en cas d'occlusion, qui est souvent douloureux dans son ensemble et peut faire parler par excès de défense. Mais la confusion est bénigne, car si la douleur provoquée est vive ou localisée, elle doit être considérée comme un signe de souffrance d'anse et donc comme une indication opératoire.

Le résultat de cet examen physique doit être consigné par écrit dans le dossier du patient en utilisant si possible un schéma qui permet d'être plus rapide et plus concis qu'un texte, et force à être plus précis.

Touchers pelviens

Ils sont particulièrement utiles en cas de douleur basse et pelvienne, notamment si la douleur provoquée se prolonge sans intervalle libre jusqu'au pubis, mais aussi quand la palpation de l'abdomen est normale. Ils doivent être réalisés chaque fois que peuvent être réunies les conditions suivantes sans lesquelles ils risquent d'être inutiles et nocifs :

- Information et accord du patient ou de la patiente ;
- Présence d'un témoin soignant si le patient est une femme ou un enfant ;
- Technique douce, lente, sur un plan dur ou un bassin de lit, et décomposée de la façon suivante :
 - *Toucher rectal* : en décubitus dorsal, cuisses hyperfléchies maintenues par les genoux (par le patient ou un aide), en décubitus latéral gauche si raideur des hanches. Présenter l'index en supination à la marge en faisant pousser. Franchir le canal anal lentement, à fond sans tourner ni appuyer sur la paroi rectale. Marquer alors une pause en faisant respirer le patient et en vérifiant qu'il n'a pas mal. Explorer les parois du rectum, d'abord en avant (cul de sac de Douglas en faisant pousser, prostate) puis latéralement et en arrière mais en reculant le doigt avant de le renfoncer en tournant.

- *Toucher vaginal* : en décubitus dorsal, cuisses écartées et fléchies. Éverser les grandes lèvres du pouce et de l'index. Introduire le médius et tendre le vulve vers l'arrière de façon à pouvoir introduire ensuite l'index en avant et à gauche de l'index sans toucher à la région du méat urinaire. Tourner les deux doigts en supination tout en les poussant en haut et en arrière. De la main gauche, refouler la peau sus pubienne vers le haut puis déprimer la paroi vers le bas pour présenter les organes pelviens aux doigts vaginaux. Marquer une pause avant de commencer l'exploration par le repérage du col utérin en haut et en arrière.

Examens complémentaires

En milieu précaire, il ne faut pas trop en attendre, mais il faut savoir tirer profit de ceux qu'on a à sa disposition :

Numération-formule sanguine

Deux anomalies sont utiles à la prise en charge d'une douleur abdominale

- Une anémie ;
- Une hyperleucocytose, évocatrice d'infection si elle atteint ou dépasse 10. 000 leucocytes/mm³.

Numération des hématies et leucocytes dans les urines

Elle peut orienter vers une hématurie ou une infection urinaire.

Radiographie d'abdomen sans préparation

Pour des raisons matérielles et financières il n'est souvent possible d'obtenir qu'un ou deux clichés. Choisir alors en priorité un grand cliché de face debout prenant les coupoles. Si le patient ne peut tenir debout, un cliché de face en décubitus dorsal et un cliché de face de profil. En cas de suspicion clinique de perforation gastroduodénale ou colique les deux meilleurs clichés pour rechercher un pneumopéritoine, pris avec des constantes de pénétration intermédiaires entre celles du poumon et celles de l'abdomen, sont : si le patient peut tenir debout, un cliché de face centré sur les coupoles ; sinon un cliché de face en décubitus latéral gauche centré sur l'hypochondre gauche.

Echographie abdominale

Examen simple pouvant être réalisé par le chirurgien lui-même, il ne faut en attendre que des renseignements simples et limités mais précieux : présence d'un abcès du foie ou d'une cholécystite, d'un épanchement dans les parties déclives (notamment entre le foie et le rein droit et dans le cul de sac de Douglas), d'une dilatation pyélique, d'un pyosalpinx ou ... d'une grossesse en cours.

Quelles que soient les possibilités et les résultats des examens complémentaires élémentaires, ils n'ont de valeur que positifs. S'ils sont négatifs, c'est la clinique qui doit guider la décision. En cas de doute persistant, **le meilleur examen complémentaire reste ... l'examen clinique complémentaire.**

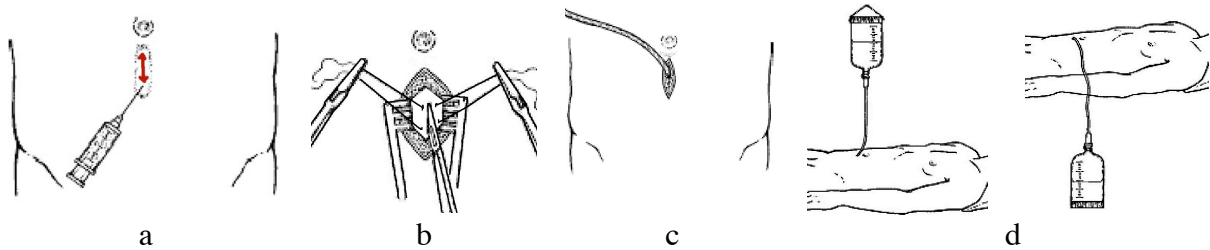
Ponction-lavage de l'abdomen

Il s'agit d'un geste chirurgical dont l'indication et la réalisation doivent être prudentes, mais qui peut être très utile en cas de suspicion de péritonite spontanée ou traumatique, pouvant alors faire gagner de précieuses heures à la décision opératoire.

Ses contre-indications tiennent au risque de blesser un viscère dans les cas suivants : le météorisme (tympanique), les antécédents d'intervention abdominale, la grossesse.

Elle doit être réalisée en salle d'opération, avec les mêmes conditions d'asepsie et de rigueur technique que pour toute intervention, car il s'agit en fait d'une mini-laparotomie.

Technique :



- a. Sous anesthésie locale, incision cutanée médiane sous-ombilicale de 3-4 cm ;
- b. Nouvelle infiltration anesthésique de la paroi aponévrotique et sous aponévrotique ; ouverture de l'aponévrose (entre deux pinces ou deux fil de suspension) au bistouri sur un cm ; ouverture du péritoine, si possible contrôlée entre deux pinces soulevant un pli attiré par deux pinces, sinon par effondrement à l'aide d'une pince fermée à bout mousse ;
- c. Introduction d'une sonde à bout mousse (type sonde gastrique) en direction du cul de sac de Douglas ;
- d. examen du liquide recueilli spontanément ou après perfusion de 500 cc de sérum salé ou Ringer, le patient étant roulé doucement d'un côté à l'autre pour une meilleure diffusion intra-abdominale du liquide.

Résultats :

La ponction-lavage est positive s'il s'agit de liquide trouble, sanglant, malodorant ou manifestement digestif ou bilieux. (cf. « Péritonites » et « Traumatismes de l'abdomen »).

Si le liquide paraît normal, clair et limpide, et si aucune décision opératoire n'est prise, on peut laisser la sonde en place sous un pansement stérile pendant une période maximum de 12 heures permettant de répéter les prélèvements de liquide. Le liquide peut aussi être examiné au laboratoire à qui l'on demande de réaliser, selon ses moyens :

- **une recherche de germes à l'examen direct** (signant un foyer infectieux intra-abdominal ou... une faute d'asepsie dans le prélèvement) ;
- **un compte de leucocytes** : une leucocytose supérieure à 1000/mm³ signe un foyer inflammatoire, à priori septique s'il s'agit surtout de polynucléaires, évocateur d'une tuberculose s'il s'agit surtout de lymphocytes ;
- **un dosage de l'activité amylasique**, dont l'élévation franche signe une blessure du pancréas.

Peut-on donner un traitement médical en urgence ?

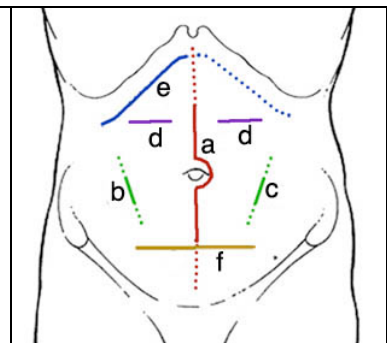
- **De l'aspirine ? Non** car cela peut faciliter le saignement en cas d'intervention ;
- **Un anti-inflammatoire ? Non**, sauf en cas de colique néphrétique non compliquée ;
- **Des antalgiques ou des calmants ? Oui** si le patient est agité ou très algique car :
 - aucun calmant ni antalgique (même opiacé) ne peut faire disparaître la vraie douleur provoquée en rapport avec une lésion organique, ou la vraie défense ou contracture en rapport avec une péritonite ;
 - au contraire, ils font disparaître les fausses défenses et les fausses contractures ;
- **Des antibiotiques ? Non** sauf :
 - en cas de diagnostic certain de lésion septique avec traitement programmé, opératoire ou non ;
 - devant un tableau de septicémie (frissons) ou de choc septique ;
- **Un traitement antispasmodique ? Oui**, très facilement, car il peut avoir une valeur thérapeutique mais aussi diagnostique, en faveur d'un spasme quand il fait disparaître la douleur spontanée et provoquée.

OUVERTURE ET FERMETURE DE L'ABDOMEN

XP

Principales voies d'abord et indications principales :

- a. Médiane (toutes indications)
- b. Para-rectale droite pour appendicectomie et iléostomie
- c. Para-rectale gauche pour colostomie
- d. Transversale pour colostomie
- e. Sous-costale (vésicule, foie abcès sous-phrénique)
- f. Sus-pubienne pour césarienne



VOIE D'ABORD MÉDIANE

Avantages et désavantages

Cette voie d'abord est la plus rapide, la plus simple, la moins hémorragique et la plus polyvalente, mais :

- Elle ne donne pas un accès aussi bon aux parties latérales de l'abdomen (flancs et hypochondres) que les voies d'abord latérales (transversale, sous-costale, ou para-rectale) ;
- Elle peut être plus difficile à fermer en cas de distension digestive ou de mauvaise relaxation de l'opéré ;
- Le risque d'éventration et surtout d'éviscération est plus grand qu'avec les autres voies d'abord.

Médiane sus-ombilicale, sous-ombilicale, ou à cheval sur l'ombilic ?

Cela dépend de la localisation du problème chirurgical, haut, bas ou généralisé. Dans l'incertitude, on commence par une médiane à cheval sur l'ombilic quitte à l'agrandir vers le haut, vers le bas ou dans les deux directions. Toute difficulté d'exposition opératoire doit aussi faire agrandir cette incision en sachant qu'une incision xipho-pubienne peut être moins nuisible au patient et à ses viscères qu'une lutte à travers une trop petite incision.

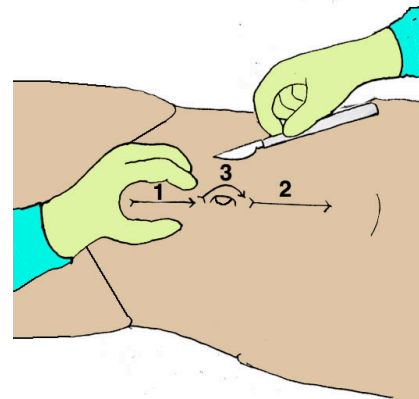
Position de l'opérateur et de son (ses) aide(s)

Pour une opération sur la partie haute de l'abdomen, l'opérateur (droitier) se place à droite du patient, son aide en face de lui, à gauche du patient. Si un instrumentiste est présent, il se place également à gauche de l'opéré, en face et à droite de l'opérateur.

Pour une opération sur la partie basse de l'abdomen, c'est la disposition contraire qui est de mise.

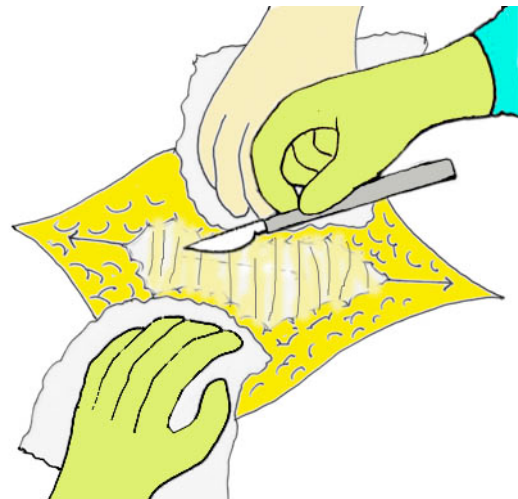
Incision cutanée

La peau est tendue latéralement entre le pouce et l'index de la main gauche. Le bistouri est tenu entre le pouce et les autres doigts de la main droite « comme un archet ». L'incision est strictement médiane, menée de la gauche vers la droite de l'opérateur. L'ombilic est contourné par la gauche pour éviter le ligament rond. Pour ne pas « déraper » dans ce virage il vaut mieux tracer faire l'incision verticale au dessus et en dessous de l'ombilic avant de faire l'incision péri-ombilicale rejoignant les deux incisions.



Incision du tissu sous cutané

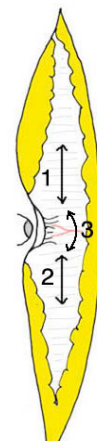
Le tissu cellulaire sous-cutané est incisé en commençant par le milieu de l'incision dont les berges sont fermement écartées par la main gauche de l'opérateur et celle de l'aide, chacune s'appuyant sur une compresse ou un champ, en approfondissant leur prise au fur et à mesure de l'incision de façon à ce que le tissu sous cutané soit toujours tendu en rendant plus facile son incision et son hémostase, notamment au niveau des extrémités qui sont incisées en dernier. Cet écartement manuel est nettement plus efficace que celui obtenu par des écarteurs. Si on ne dispose pas de bistouri électrique, l'hémostase est faite par des ligatures sur des pinces.



Incision de l'aponévrose

Il faut commencer par l'inciser là où les muscles droits tendent à s'écarter, c'est à dire à quelques cm au dessus ou au dessous de l'ombilic mais pas au contact de ce dernier pour deux raisons :

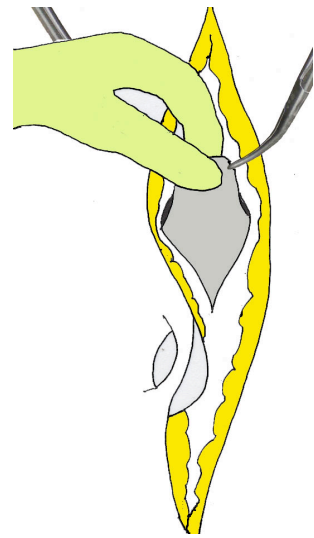
- l'ombilic est entouré de petites artérioles pouvant gêner cette attaque de l'aponévrose;
- il est surtout important de garder sur le côté de l'ombilic une bande d'aponévrose fondamentale pour la qualité de la fermeture. Dans ce souci de s'écarter de l'ombilic il ne faut donc pas hésiter à pénétrer dans la gaine du muscle droit gauche.



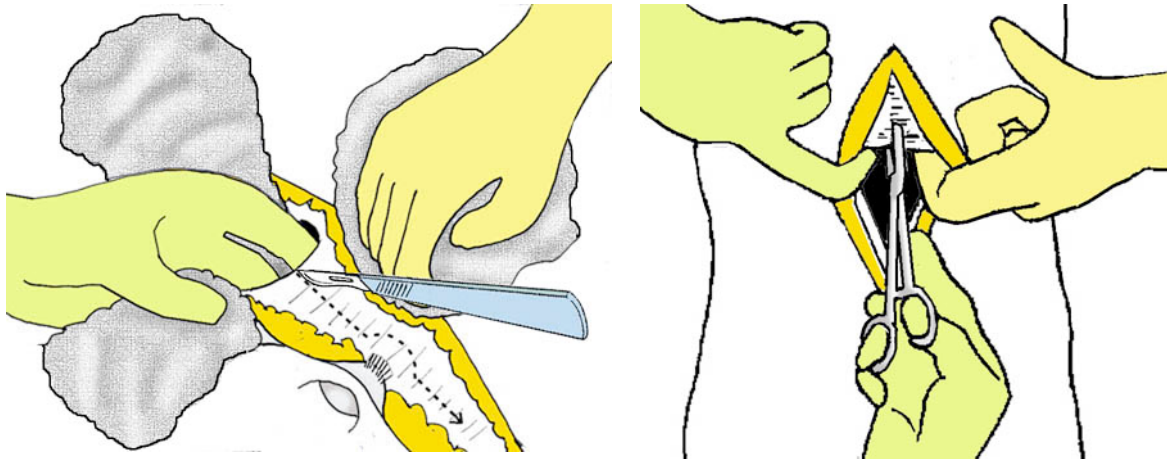
Ouverture du péritoine

Une fois incisée l'aponévrose sur quelques cm, il faut dissocier un éventuel plan graisseux pré-péritonéal pour voir apparaître le plan gris terne du péritoine, mais n'inciser celui-ci qu'après en avoir soulevé un pli entre deux pinces sans griffes. Si possible, pincer ce pli entre le pouce et l'index en vérifiant que l'on peut faire et sentir glisser les deux feuillets, très fins, l'un sur l'autre. En l'absence de cette sensation, il faut se méfier d'une interposition ou d'une adhérence d'épiploon ou de grêle, et reprendre plus finement un nouveau pli de péritoine, éventuellement plus haut ou plus bas après avoir agrandi l'incision aponévrotique.

Le péritoine peut aussi être pénétré, après l'avoir exposé sur plusieurs centimètres, en le « caressant » doucement de l'arrondi du bistouri pendant qu'avec l'aide on soulève fermement les deux berges de la paroi au zénith : l'air qui s'engouffre alors dans la cavité abdominale fait immédiatement tomber les viscères en les mettant à l'abri d'une blessure. Mais cette dernière méthode n'est à utiliser que sur un ventre non distendu et non opéré au préalable. Une fois le péritoine ouvert, agrandir l'ouverture de façon à y introduire deux doigts.



Achèvement de l'incision



Elle est grandement aidée par le soulèvement de la paroi à l'aide des doigts introduits dans la cavité abdominale et par l'introduction progressive derrière ces doigts d'un champ de gaze de type « grande compresse abdominale » qui empêche la sortie du grêle et absorbe le saignement pariétal éventuel.

Vers le bas (médiante sous-ombilicale). Les deux doigts sont le médium et l'index gauches de l'opérateur qui, écartés, soulèvent et tendent la paroi en l'exposant au bistouri. Ce dernier achève de couper l'aponévrose et le péritoine jusqu'à l'extrémité inférieure. Ces deux doigts ont aussi le rôle de repousser le champ de protection au fur et à mesure de la progression de l'incision.

Vers le haut, (médiante sus-ombilicale). Ce sont les index gauches de l'opérateur et de son aide qui soulèvent la paroi. Celle-ci est alors incisée aux ciseaux jusqu'à l'extrémité supérieure.

Protection de la paroi par des champs.

Faute de « jupe » en plastique qui représente la solution idéale, il faut utiliser des champs de bordure en tissu souple qui, même s'ils ne sont pas imperméables aux liquides et donc aux germes, permettent de réduire la souillure pariétale et de maintenir la propreté de l'ensemble de la paroi. Les bord internes de ces champs doit être enfouis de façon à cacher entièrement les tranches pariétales, y compris au niveau des angles de l'incision.

Fermeture de l'incision

Elle est préparée par un badigeonnage antiseptique, un changement de gants et d'instruments, et la pose de nouveaux champs de protection cutanée.

Commencer par introduire derrière la paroi un champ de gaze pour refouler l'intestin et l'épiploon, en prenant garde de laisser à l'extérieur une extrémité de ce champ. Ce champ est retiré progressivement au fur et à mesure de la fermeture.

La fermeture du péritoine n'a pas fait la preuve de sa nécessité en matière de tenue de la paroi et d'adhérences secondaires. Elle a surtout l'intérêt pratique de faciliter le temps de suture aponévrotique en évitant les interpositions dans celle-ci de l'épiploon, de grêle ou de lambeau péritonéal. Mais cette fermeture du péritoine ne se justifie pas si elle paraît difficile et acrobatique. Elle est réalisée par un ou deux surjets de fil résorbable. Au niveau de l'ombilic, le péritoine est adhérent à l'aponévrose et doit être « épinglé » à la face postérieure de celle-ci.

La fermeture de l'aponévrose se fait aussi par un ou deux surjets d'un fil lentement résorbable synthétique ou, à défaut, d'un fil non résorbable. Le catgut chromé doit être évité car sa durée de résorption est trop aléatoire. Il faut tester par une ferme traction la tenue du nœud de démarrage dont le brin libre ne doit pas être coupé trop court (si ce nœud lâche, c'est tout le surjet qui risque de se défaire !). À chaque prise, l'aponévrose doit être piquée au large et perpendiculairement en se méfiant d'une tendance à ne prendre tangentielle que la graisse recouvrant l'aponévrose (reculer légèrement la pointe de l'aiguille avant de piquer). Si la gaine d'un muscle droit a été ouverte, il faut prendre soin de reprendre son feuillet postérieur dans la suture.

Fermeture sous-cutanée. Elle n'est utile, au fil résorbable, que chez l'enfant où existe un *fascia superficialis* individualisé.

Fermeture cutanée

Aucun mode de fermeture (points séparés, surjet, agrafes) n'a pu faire la preuve de sa supériorité sur la qualité de la cicatrice à long terme. Il est néanmoins prudent de ne pas employer des agrafes seules, incapables de retenir la paroi en cas d'éviscération. La peau ne doit être complètement fermée que lorsque l'intervention est aseptique ou peu contaminée (classe I et II d'Altemeier) (cf. infra, paragraphe « Drainage »).

VOIES D'ABORD TRANSVERSALES

Avantages et désavantages

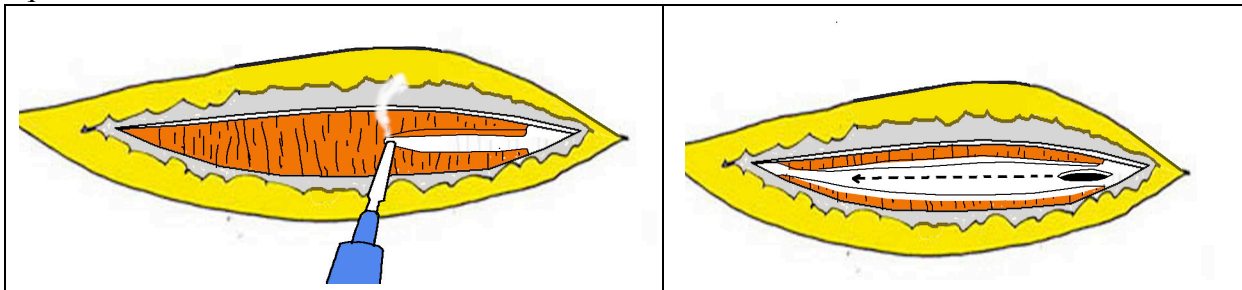
Ces voies d'abord sont moins sollicitées par les efforts de toux ou de contraction abdominale. Elles sont donc, dans les suites opératoires moins douloureuses, moins exposées aux éviscérations, et mieux tolérées sur le plan respiratoire. Elles donnent en plus un meilleur jour sur les parties latérales de l'abdomen. Mais elles sont plus longues à réaliser que les médianes et ne sont pas aussi polyvalentes. Elles peuvent aussi compromettre la bonne réalisation d'une stomie digestive dont les régions d'élection sont les parties latérales de la paroi abdominale. Deux types de voie d'abord transversale peuvent être décrits : sous-costale et horizontale.

Technique. Points communs

Incision cutanée et sous-cutanée. Elle peut se faire à des niveaux divers, menée sur une ligne allant d'un flanc à l'autre jusqu'à l'aponévrose en écartant la peau et la graisse sous-cutanée comme il est indiqué pour la voie médiane.

Incision aponévrotique. Elle est commencée à l'endroit où cette incision rejoint ou croise la ligne médiane.

Incision du muscle droit. Elle est également réalisée de dedans en dehors, en commençant par attaquer le bord interne du muscle. Si cette incision est réalisée au bistouri électrique, il faut maintenir celui-ci quasi immobile à la surface de la zone de coupe ; en évitant ainsi des oscillations risquant d'engager la lame trop profondément dans le muscle. En niveau sous-ombilical (Incision de Maylard), on rencontre en dehors le tronc des vaisseaux épigastriques qu'il est facile d'isoler avant de les lier.

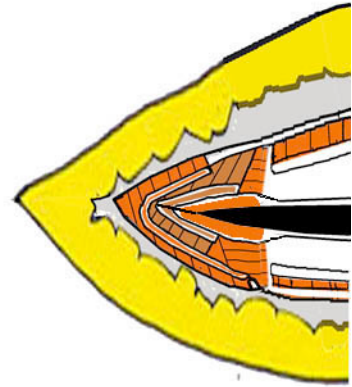


Incision de l'aponévrose postérieure du muscle et du péritoine. Elle est commencée à proximité de la ligne médiane, là où les deux tuniques sont accolées et s'ouvrent sous la pression légère du bistouri entre deux pinces soulevant l'aponévrose pour laisser l'air s'engouffrer sous la paroi et l'intestin s'affaisser en profondeur. Deux doigts peuvent alors être engagés dans cette brèche soulevant et tendant la paroi comme décrit ci-dessus pour la médiane, permettant d'achever l'incision péritonéo-aponévrotique, tout en glissant progressivement derrière ces doigts un champ protecteur sur l'épiploon et sur l'intestin.

Agrandissement de l'incision. Cet agrandissement est grandement facilité par le soulèvement sur les deux doigts, exposant au mieux les différents plans, que l'on coupe un par un de la surface à la profondeur au fur et à mesure que l'on s'agrandit. L'agrandissement peut se faire, autant que nécessaire :

- en dedans, en croisant la ligne médiane et en entamant l'autre muscle droit à la demande;

- en dehors, en sachant identifier, soulevés par les deux doigts, les trois plans musculaires superposés en dehors de la gaine du droit (d'avant en arrière : grand oblique, petit oblique, transverse) et orienter la lame du bistouri (ordinaire ou électrique) perpendiculairement aux fibres des deux muscles obliques et dans le sens de celles du muscle transverse.



Fermeture de l'incision. Plusieurs plans sont à refermer, de la profondeur vers la superficie :

- *Plan postérieur péritonéo-aponévrotique.* Comme la voie médiane, il est refermé par un surjet de fil lentement résorbable sur un champ protecteur dont on a soin de laisser une extrémité à l'extérieur. En dehors, cette suture intéresse aussi le muscle transverse, s'il a été entamé à l'ouverture ;
- *Plan intermédiaire, musculo-aponévrotique.* Quand l'incision a dépassé en dehors le muscle droit et entamé les muscles larges il faut fermer séparément le plan musculo-aponévrotique du muscle petit oblique ;
- *Plan aponévrotique antérieur.* Il est refermé lui aussi par un surjet de fil lentement résorbable ;
- *Peau.* Elle est refermée de façon étanche ou lâche en fonction du degré de contamination septique de la paroi (cf. supra).

Voie d'abord sous-costale

Sa technique présente quelques particularités :

Incision cutanée. Parallèle au rebord costal, à deux travers de doigts de son relief, elle doit s'infléchir à ses deux extrémités pour pouvoir s'agrandir :

- en dedans, en croisant horizontalement la ligne médiane ;
- en dehors, pour atteindre la fosse lombaire de façon également horizontale.

Les deux berges cutanées ayant tendance à se décaler, il est important de placer à la partie moyenne de chacune une marque au crayon ou une moucheture de bistouri pour pouvoir corriger ce décalage à la fermeture.

Incision aponévrotique. Elle doit rester en regard de l'incision cutanée, sans se rapprocher du rebord costal pour ne pas s'exposer à des difficultés de fermeture au contact de ce dernier.

Ouverture du péritoine. Dans le cas d'une voie sous-costale droite, cette incision, avec celle de l'aponévrose postérieure, ne doit pas se faire trop près de la médiane, mais à 3 cm d'elle, pour éviter de se retrouver dans l'épaisseur du ligament rond, et permettre au contraire de contourner celui-ci avant de le sectionner, si l'exposition le nécessite, entre des ligatures.

Fermeture des berges aponévrotiques. Comme les berges cutanées, ces berges aponévrotiques ont tendance à se décaler et il est important de penser à corriger ce décalage à la fermeture en attirant la paroi inférieure vers la ligne médiane. En cas de voie bi-sous-costale, il est recommandé de commencer la suture aponévrotique sur cette ligne médiane pour mieux corriger cette tendance au décalage.

Voies d'abord horizontales

Elles n'ont rien de particulier par rapport à la technique commune. Si elles sont réalisées en dessous du niveau de l'ombilic (indications rares), il faut savoir que les vaisseaux épigastriques y sont de bon calibre, dans la partie externe du muscle droit, et doivent y être isolés et liés.

Si l'incision siège encore plus bas, en dessous des épines iliaques supérieures, et s'il faut s'agrandir en dehors, il faut à tout prix éviter que cet agrandissement externe ne franchisse le bord de la gaine du muscle droit en regard du canal inguinal en ouvrant celui-ci. L'incision doit donc remonter au dessus de ce canal en direction du flanc.

VOIES D'ABORD SUS-PUBIENNES

Compte tenu de l'étroitesse des muscles droits à ce niveau, entre les deux canaux inguinaux, la section des muscles ne donnerait ici qu'un jour limité. Le passage se fait donc entre les muscles sur la ligne médiane. Seules les incisions de la peau et de l'aponévrose sont réalisées de façon transversale. L'aponévrose est ensuite décollée aux ciseaux et au doigt sur la ligne médiane, de l'ombilic au pubis. Les muscles sont séparés et le péritoine ouvert. C'est la voie d'abord de Pfannenstiel. Mais elle ne peut être agrandie latéralement et le jour qu'elle donne est moins large que celui que donne une médiane (agrandissable) ou une voie d'abord horizontale plus haut située (*voie de Maylard*) sectionnant les muscles. Ce type de voie d'abord a donc peu sa place en situation précaire à l'exception de la *technique de Stark et Cohen* qui en est une version simplifiée à l'extrême, très rapide, et donc parfaitement adaptée à la césarienne. Cette technique est décrite dans le cours de gynécologie-obstétrique.

VOIE D'ABORD PARA-RECTALE (DE JALAGUIER)

Avantages et désavantages. Cette voie d'abord est particulièrement adaptée :

- à l'appendicectomie difficile, de principe ou en agrandissement d'une voie de Mc Burney ;
- à la confection de stomies intestinales.

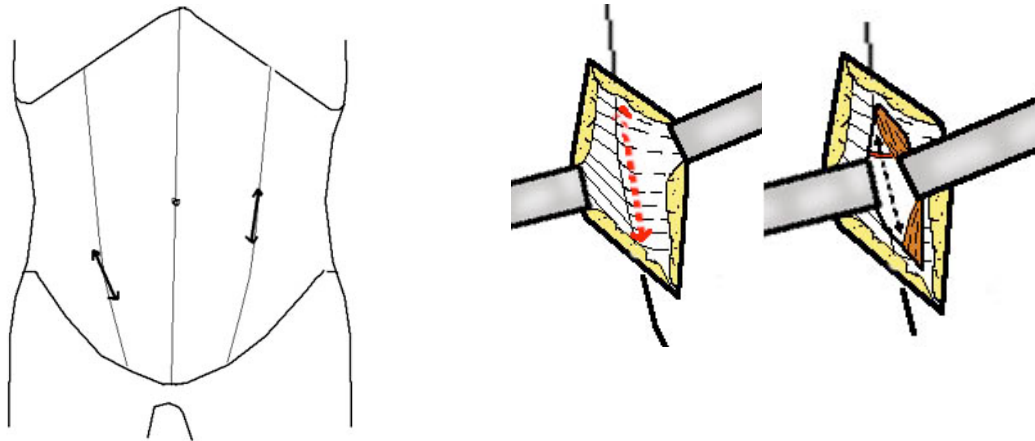
Elle a l'inconvénient, quand elle est longue, d'interrompre des nerfs destinés au muscle droit, pouvant entraîner une atonie de ce muscle.

Incision cutanée. Elle est presque verticale, légèrement oblique, à mi-distance entre l'ombilic et l'épine iliaque supérieure droite, au bord externe du muscle droit.

Incision aponévrotique antérieure. Commencer par une petite ouverture un peu en dedans, pour vérifier que l'on arrive bien dans la gaine du muscle (parfois deux feuillettes aponévrotiques plus ou moins accolés doivent être traversés). Agrandir alors l'incision vers le haut et vers le bas sans mordre en dehors sur le bord externe de la gaine.

Incision aponévrotique postérieure. Il faut récliner en dedans le corps charnu du muscle, exposant ainsi un ou deux pédicules vasculo-nerveux qui sont coagulés et sectionnés. Ouvrir la gaine postérieure soulevée entre deux pinces à griffes, avec le péritoine adhérent à cette gaine. Agrandir l'incision vers le haut et vers le bas en protégeant les viscères par l'interposition d'un doigt ou d'une compresse.

Fermeture. Elle est très simple, en un plan péritonéo-aponévrotique postérieur, un plan aponévrotique antérieur, et un plan cutané.



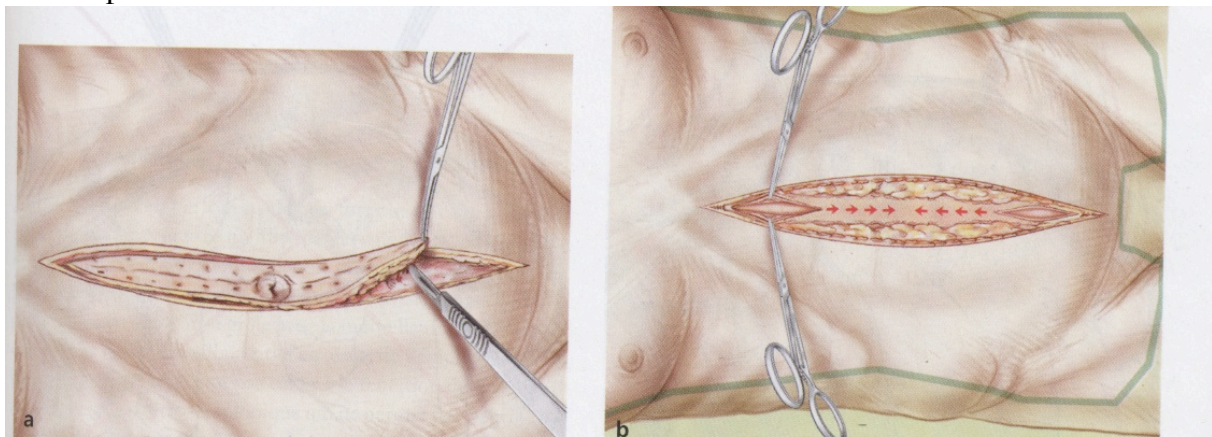
Voie d'abord de Jalaguier

VOIE D'ABORD DE MC BURNEY

Il s'agit d'une voie iliaque droite, par incision due l'aponévrose du grand oblique et dissociation des muscles petit oblique et transverse, communément utilisée pour les appendicectomies faciles et donc vues tôt. Elle n'a pas d'avantage par rapport à une voie d'abord de Jalaguier de même dimension, en dehors d'être plus esthétique car plus horizontale. Elle est plus difficile à agrandir, et à refermer si elle a été agrandie. Dans le contexte de ce manuel (voir « Appendicites »), nous ne la décrivons donc pas.

OUVERTURES ABOMINALES À PROBLÈMES

Il s'agit essentiellement des ventres déjà opérés, la difficulté provenant d'adhérences ou de déficits pariétaux.



*

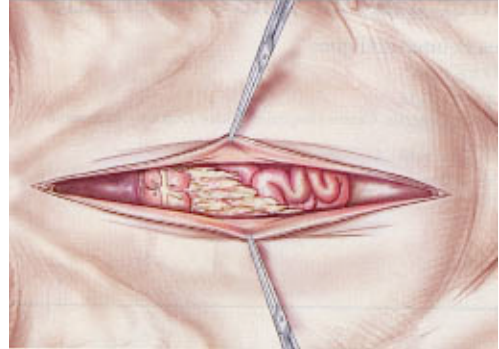
*

Ouverture cutanée. Il faut réséquer l'ensemble de la cicatrice cutanée en mobilisant le lambeau cicatriciel par une pince de Kocher et en décollant ce lambeau au bistouri ou aux ciseaux (en restant bien au contact de la face profonde de la peau pour ne pas risquer une blessure intestinale en cas de petite éventration méconnue).

Lors de la traversée pariétale

Le risque majeur est de blesser un organe abdominal adhérent, notamment l'intestin. Pour diminuer ce risque, des précautions s'imposent :

- Agrandir cette excision vers le haut ou vers le bas dans le but d'ouvrir l'abdomen en zone non déjà incisée ;
- Ne pas inciser la graisse sous cutanée au bistouri électrique car une anse grêle peut s'y trouver au sein d'une éventration non perçue cliniquement ;
- Inciser la totalité de l'aponévrose en effondrant son épaisseur mm par mm, de l'arrondi de la lame du bistouri ;
- Ouvrir le péritoine là où il paraît libre et non adhérent, notamment au niveau des extrémités agrandies de l'incision ;
- Réfléchir à l'organe qui risque de se présenter et d'être lésé : de haut en bas le foie, le côlon transverse et le grêle.



*

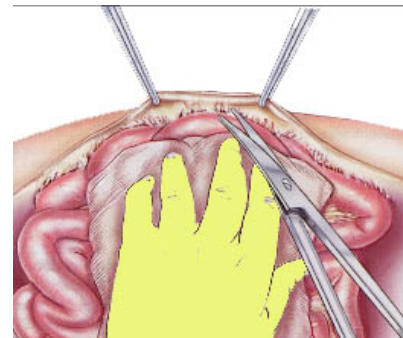
Une fois la paroi traversée

Le problème reste les adhérences accolant les viscères à la paroi et les anses grêles entre elles.

Adhérences viscéro-pariétales

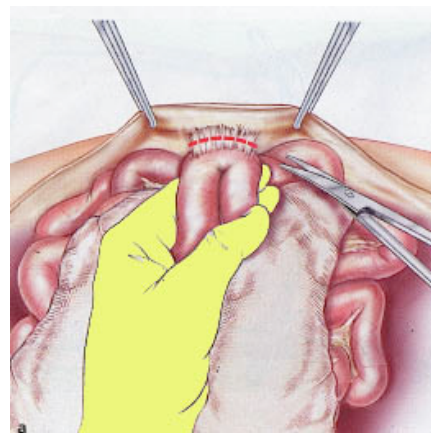
Commencer par un côté. Demander à l'aide de soulever verticalement la paroi à l'aide de deux fortes pinces à griffes prenant l'aponévrose. Se placer de l'autre côté. Tendre vers soi la masse viscérale par l'intermédiaire d'un champ de gaze. Attaquer les adhérences en respectant les principes suivants :

- Commencer là où cela paraît le plus facile ;
- Utiliser la pointe des ciseaux en écartant d'abord légèrement les mors perpendiculairement à la paroi, puis en coupant les tractus ainsi isolés ;



*

- Ne pas prendre trop d'avance en un point pour ne pas se retrouver dans un puits mais travailler sur un ligne frontale étendue jusqu'à trouver un passage entre deux anses ;
- Une fois les bords d'une anse exposés, chercher à contourner de l'index son sommet adhérent, mais sans forcer et en « sachant qu'une anse peut en cacher une autre ». Étaler alors ce sommet entre le pouce et l'index, transversalement et non sagittalement, pour finir de libérer l'anse.



*

Adhérences entre les anses

Continuer à appliquer les principes ci-dessus. Une fois contournée l'adhérence entre deux anses, si cette adhérence s'avère non clivable aux ciseaux, on peut tenter de l'écraser partiellement en la pinçant fermement entre le pouce et l'index, permettant alors la poursuite de la dissection aux ciseaux. En aucun cas ne chercher à rompre cette adhérence par traction : c'est l'intestin qui se déchirerait !

En cas de blessure de l'intestin au cours de la dissection...

Commencer par libérer les adhérences voisines pour obtenir une bonne exposition de la blessure. Réparer la blessure par une suture, plutôt transversale que longitudinale pour éviter tout risque de sténose (voir chapitre sur la suture digestive). Vérifier qu'il n'y a aucun obstacle en aval (qui pourrait compromettre la tenue de cette suture) ce qui peut conduire à libérer tout l'intestin d'aval.

Références

Les illustrations de ce chapitre marquées par un ou deux astérisques (*, **) ont été publiées, ou inspirées par celles publiées dans :

* Journal de Chirurgie 2001, 138, 3, X. Pouliquen, La suture digestive de base, 162-165. Copyright ©2001 Elsevier Masson SAS. Tous droits réservés.

** Journal de Chirurgie 2001, 138, 4, X. Pouliquen, La suture digestive à problèmes, 226-231. Copyright ©2001 Elsevier Masson SAS. Tous droits réservés.

FERMETURES ABDOMINALES À PROBLÈMES

XP

En matière de fermeture abdominale, trois types de précarité peuvent induire ou majorer quatre types de difficultés :

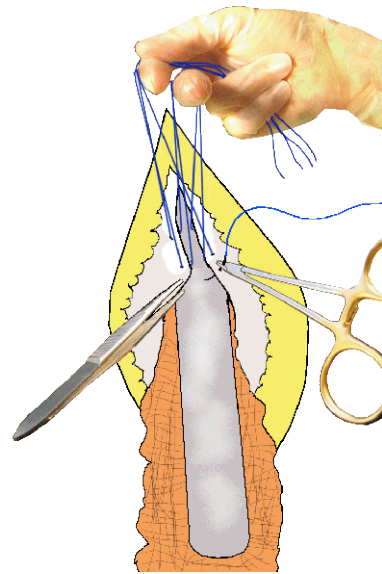
- 1) précarité de l'anesthésie ne procurant pas toujours le relâchement musculaire que l'on peut exiger d'une anesthésie moderne;
- 2) Précarité matérielle, liée à l'absence de treillis prothétique (dont les pays riches ne peuvent plus se passer) dans deux situations : la cure des éventrations et la protection d'une paroi menacée d'éviscération ;
- 3) Précarité des moyens de surveillance et de soins infirmiers où l'on ne peut pas compter sur un service de soins intensifs pour gérer les parois impossibles ou dangereuses à refermer.

Au total quatre situations difficiles, sur lesquelles la littérature est étonnamment muette, mais qu'il faut bien résoudre sur le terrain.

1. La fermeture difficile pour des raisons anesthésiques.

Situation banale en chirurgie sans intubation ni curarisation : l'anesthésiste fait ce qu'il peut mais le malade pousse et la paroi se contracte... Il faut fermer au plus vite.

Les « trucs » pour passer ce cap difficile mais momentané : un champ pour repousser le grêle ; une lame malléable par dessus pour le refouler ; les berges de l'aponévrose suspendues au zénith par des fils passés successivement jusqu'au dernier avant de les nouer (sans oublier de retirer le champ au fur et à mesure...). Chez l'enfant, ce n'est parfois qu'avant de passer les derniers fils que l'on peut réintégrer le grêle en tendant tous les fils au zénith.



2. Le déficit pariétal : l'éventration

Lors d'une laparotomie chez un patient porteur d'une éventration sur la voie d'abord devant être reprise (le plus souvent médiane), la cure de cette éventration est impérative. La technique en est détaillée au chapitre «Éventrations et éviscération».

Pour des raisons de propreté et de facilité, on a tout intérêt à réaliser dès le temps d'ouverture les premiers temps de la cure d'éventration : dissection et résection du sac, préparation des bords aponévrotiques de l'éventration. Le temps de réparation proprement dit se fait à la fermeture de la laparotomie.

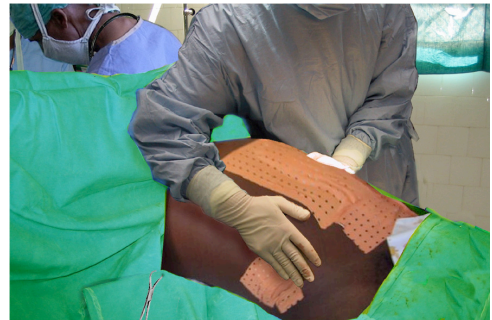3. La paroi «normale» mais a risque d'éviscération.

On peut la fermer sans tension mais elle va probablement tendre après l'opération. Il faut la protéger dès qu'il existe au moins deux des facteurs suivants :

- Aponévrose fragilisée par une précédente opération ;
- Toux chronique ou insuffisance respiratoire ;
- Iléus prolongé prévisible : péritonite, occlusion, et d'une façon générale toute médiane en urgence ;
- Contexte d'immuno-déficience (sepsis, dénutrition, tuberculose, sida...).

Comment protéger la paroi sans disposer de la panacée occidentale actuelle, le treillis résorbable? Il reste un geste immédiat, et deux procédés durables :

Le geste qui sauve la paroi au réveil quand le patient tousse au moment de l'extubation ou lors d'une aspiration pharyngée : l'opérateur pose ses deux mains respectivement sur chaque flanc de l'opéré pour empêcher l'éclatement partiel ou total de la suture aponévrotique, soumise alors à de violentes contractions abdominales. Ce geste devrait être systématique sur tout opéré par médiane.

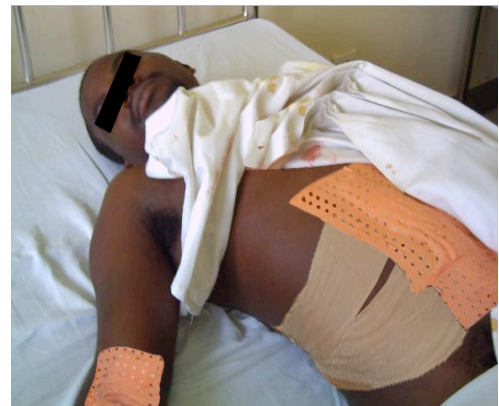

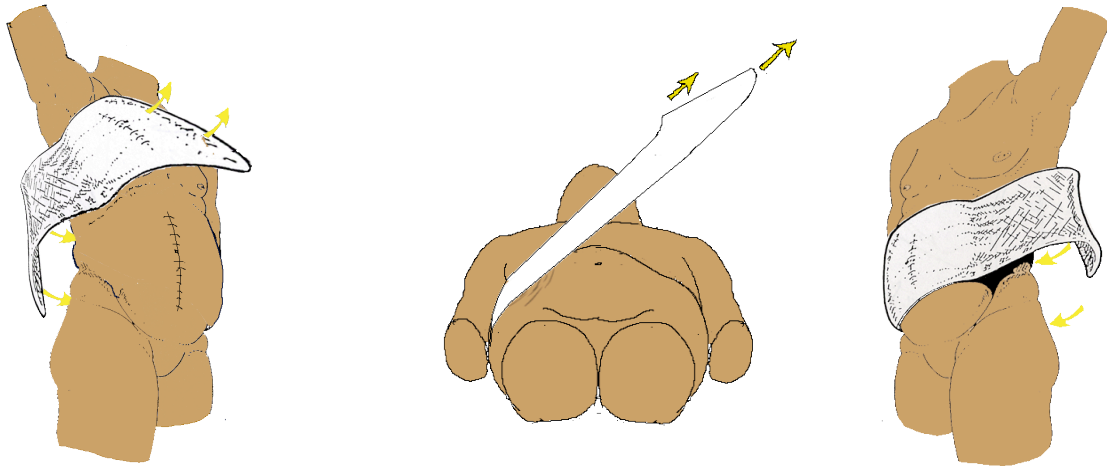
Deux procédés durables ont en commun l'impératif de maintenir la paroi pendant au moins 15 jours, d'avantage en cas de défaut de cicatrisation cutanée ou de tension pariétale résiduelle :

1. L'emballage abdominal externe.

La sangle en tissu (alèze, pagne...) est une fausse sécurité, car trop facile à relâcher à la première "bonne" occasion. Il faut lui préférer la *contention adhésive*. De larges bandes d'adhésif à pansement font l'affaire. Mais cette contention, pour être efficace, exige :

- une peau abdominale intacte, refermée de façon étanche et non encombrée par des orifices de drainage ou des stomies, en sachant que tout écoulement sous l'adhésif risque de le décoller ;
- de "tenir" au moins 15 jours sans que n'en viennent à bout la transpiration, l'hygrométrie ambiante ou un décollement « bien intentionné » par le personnel, l'entourage, ou le patient lui-même...





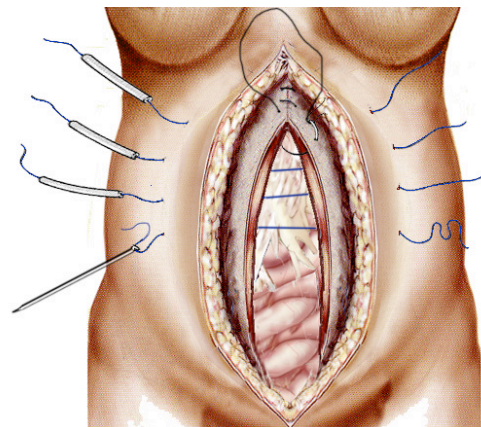
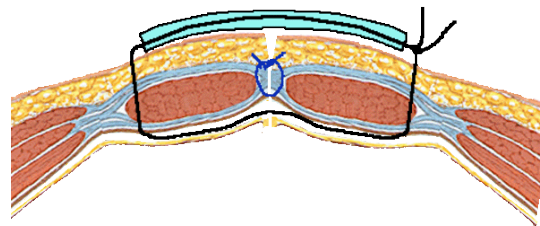
- une technique de pose rigoureuse, "du rachis au rachis", mobilisant trois personnes. Si pansement il y a, il doit être posé devant, et non en derrière l'adhésif (alors multi perforé pour permettre le drainage dans le pansement)

Ces conditions limitent donc beaucoup les indications de la contention adhésive en milieu précaire...

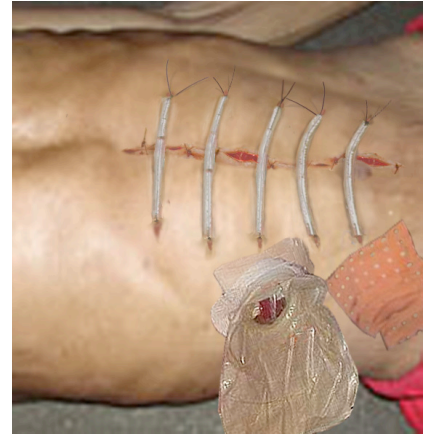2. Les points totaux

Quasiment oubliés dans les pays du nord, ils retrouvent ici tout leur intérêt, à condition de se rappeler les sept règles sans lesquelles ils risquent d'être aussi nocifs qu'utiles :

- avant tout peu serrés. Ils ne doivent agir qu'en cas de mise en tension de la paroi, comme les deux mains protectrices, lors d'efforts de toux notamment ;
- jamais isolés mais toujours associés à une suture aponévrotique séparée.
- passés perpendiculaires à la paroi, en utilisant une grande aiguille droite triangulaire de bourrelier (8 à 10 cm), à défaut d'une aiguille de Reverdin droite en disparition, et un gros monofil non résorbable de type « crin de Florence" ou nylon de pêcheur stérilisé ;
- extra-péritonéaux sur la zone médiane quitte à faire un court passage intra-péritonéal sur les côtés si on ne dispose pas d'une aiguille assez longue pour passer en une fois ;



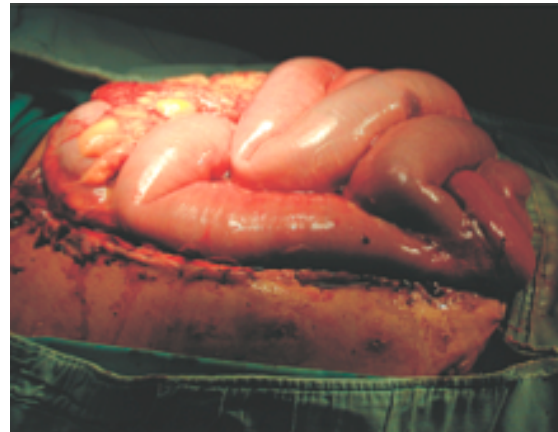
- gainés par un tube quelconque pour diminuer la macération cutanée au contact ;
- larges d'au moins 10 cm (5 cm de part et d'autre de la médiane) ;
- nombreux (au moins 8 pour une xipho-pubienne) et donc rapprochés mais sans risque ischémique puisqu'ils sont peu serrés.
- gardés au moins 15 jours, 3 semaines s'ils sont bien tolérés.



3. La paroi difficile ou dangereuse à fermer

Elle peut se présenter dans toutes les situations abdominales graves (hémorragies, péritonites évoluées, pancréatites aiguës...)

La paroi est difficile, voire impossible à fermer, non plus ici pour des raisons d'anesthésie ou de déficit pariétal préalable, mais parce que le contenu abdominal déborde le contenant. Il peut s'agir d'une infiltration de l'espace rétro-péritonéal et des mésos par l'oedème d'un sepsis grave, la diffusion d'une hémorragie traumatique, ou des coulées de pancréatite. Ce peut être aussi le volume occupé par des packings péri-hépatiques ou pelviens. Elle est alors dangereuse à fermer, car toute tentative de fermeture en force risque d'entraîner (ou d'aggraver) une hyperpression abdominale et un *syndrome compartimental*.



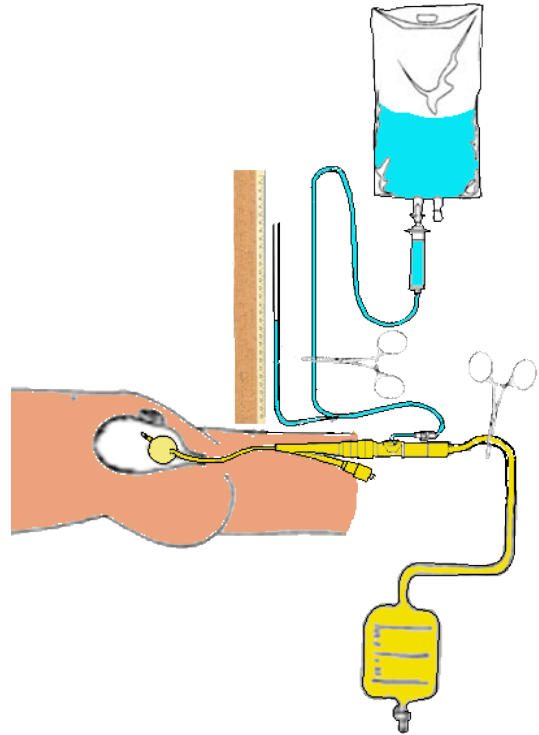
Le syndrome compartimental (SC)

Il associe une hyperpression abdominale (HA) et des signes cliniques de compression thoracique (insuffisance respiratoire) et cave inférieure (oligo-anurie), plus ou moins associés à des troubles hémodynamiques. En l'absence de décompression d'urgence, ce syndrome est rapidement mortel.

Prévention du syndrome compartimental

Il faut savoir y penser :

- avant l'opération si le contexte est évocateur (cf. supra). L'HA (significative au dessus de 20 cm d'eau) peut alors être confirmée par la mesure de la pression intra-vésicale ne nécessitant qu'une sonde de Foley, une tubulure à perfusion, 50 cc de sérum ou d'eau stérile dans la vessie, et une règle graduée ;
- pendant l'opération, si la simple ouverture de l'abdomen entraîne l'issue « explosive » des viscères et une amélioration parfois spectaculaire de l'état ventilatoire ;
- en fin d'opération, si les berges pariétales ne peuvent être aisément rapprochées.



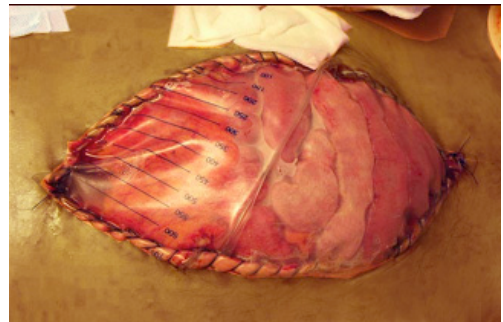Confirmé ou seulement suspecté, le SC impose :

1) *de ne pas tenter de fermer en force.* Ce serait à coup sûr déclencher ou aggraver un SC, d'issue fatale à moins qu'une éviscération ne vienne sauver momentanément la vie du patient....

2) *de protéger l'intestin en le couvrant sans tension.*

Deux techniques sont possibles :

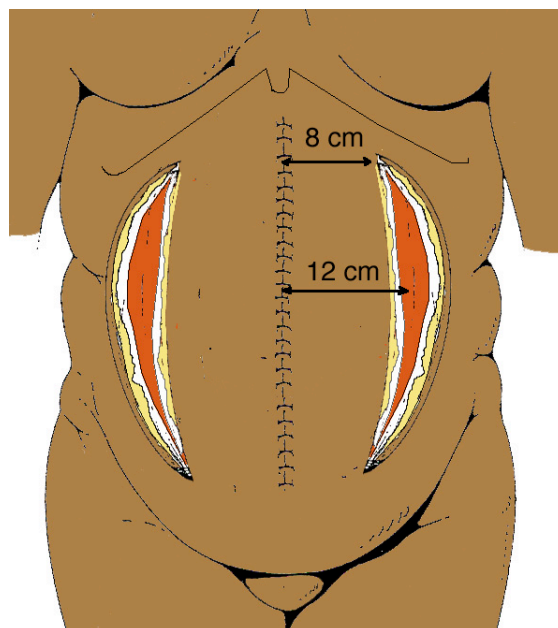
- *le patch synthétique de paroi.* Faute de matériel spécifique et coûteux, ce patch peut être réalisé avec des moyens de fortune, comme un sac en plastique de perfusion (sac « de Bogota »). Il est suturé sans tension aux berges aponévrotiques ou largement glissé sous elles, et multiperforé pour laisser les sécrétions péritonéales s'échapper dans un pansement absorbant (faute d'aspiration continue possible au contact de ce patch).



Cette technique est simple à réaliser mais il faut réfléchir aux lourdes exigences postopératoire de réanimation (compensation des pertes liquidiennes), de surveillance et de soins locaux, compatibles ou non avec les moyens dont on dispose... De plus, elle expose à l'éviscération et ne peut être prolongée plus d'une dizaine de jours sous peine d'un risque croissant de fistule du grêle. Elle impose donc de réopérer rapidement le patient soit pour fermer sa paroi dans les cas les plus favorables où la perte de tension de la paroi le permet, soit pour la recouvrir d'une greffe cutanée imposant alors une cure ultérieure d'éventration.

- la fermeture cutanée exclusive avec grandes incisions cutané-aponévrotiques latérales de décharge nous paraît une alternative plus recommandable en situation précaire.

Ces incisions sont réalisées en regard du bord externe des muscles droit, légèrement concaves en dedans (mais en restant bien à distance de l'incision médiane). Elles doivent intéresser la peau, le tissu sous-cutané et l'aponévrose. L'hémostase doit y être bien vérifiée avant de les panser par des compresses grasses. Outre son caractère plus physiologique et sa simplicité de réalisation, cette méthode a l'énorme avantage d'être très simple à surveiller et à gérer secondairement, sans nécessité de greffe cutanée secondaire. En effet, la cicatrisation se fait spontanément en quelques semaines. Elle nécessite elle aussi une cure ultérieure d'éventration.



PRÉVENTION DES INFECTIONS DE PAROI

C'est essentiellement le tissu sous-cutané qui est exposé à une infection (abcès de paroi). Cette infection fragilise la suture aponévrotique et augmente le risque d'éviscération et d'éventration secondaire.

Risque septique d'une laparotomie (classification d'Altemeier)

Chirurgie propre Classe I	Sans ouverture de viscères creux Pas de traumatisme ni d'inflammation
Chirurgie propre contaminée Classe II	Ouverture de viscères creux avec contamination minime Rupture d'asepsie minime
Chirurgie contaminée Classe III	Contamination importante par le contenu intestinal Rupture d'asepsie franche Plaie datant de moins de 4 heures Contamination par bile ou urine infectées
Chirurgie sale Classe IV	Plaie traumatique datant de plus de 4 heures Présence de pus, de nécrose, ou de matières fécales Corps étranger

La prévention consiste à :

- respecter une asepsie générale maximale au cours de l'opération ;
- protéger les berges pariétales par des champs de bordure ;
- utiliser pour la fermeture pariétale des fils synthétiques lentement résorbables et non du catgut chromé dont le temps de résorption est trop variable. À défaut, utiliser du fil non résorbable, si possible monofilament.

- avant la fermeture : badigeonner d'antiseptique la paroi et les berges d'ouverture.
Changer de champs de bordure, de gants d'instruments
- drainer à bon escient la paroi sous-cutanée (voir ci-dessous)

Indications du drainage en chirurgie abdominal

Il faut drainer impérativement :

- *Tous les abcès intra abdominaux.* Tous les types de drainage à condition qu'ils soient larges et adaptés à la situation de la collection (déclive ou non par rapport à l'orifice de sortie du drain). En situation précaire, le drain réunissant le maximum d'avantages et le minimum d'inconvénient reste le drainage par siphonage ;
- *Les fistules ne pouvant pas être abouchées directement à la peau.* Un simple drainage ouvert par lame ou tube peut être suffisant dans les cas favorables (fistules biliaires ou digestives pouvant être extériorisées par un orifice déclive du flanc droit et recueillies dans une poche collée vidangeable). Dans tous les autres cas le drainage par irrigation-aspiration est nécessaire.

Il ne faut jamais placer un drain :

- *Au contact direct d'une suture* digestive, urinaire ou biliaire. Un drainage peut néanmoins être placé à proximité pour diriger une éventuelle fistule ;
- *Au milieu des anses grêles,* en raison du risque d'occlusion.

En cas de péritonite, généralisée ou localisée :

Le drainage n'est pas systématique si le péritoine est peu ou pas altéré, sans abcès organisé, s'il peut être abondamment lavé, et si la cause de la péritonite a pu être traitée. Il est nécessaire dans les cas contraires et notamment s'il persiste un foyer septique ou une région particulièrement contaminée, déperitonisée ou recouverte de fausses membranes.

Faut-il drainer la paroi ?

La réponse à cette question est conditionnée par le degré de contamination bactérienne de la plaie et le risque d'abcès de paroi qu'il entraîne :

- *En cas d'opération contaminée ou sale (classe Altemeier 3 ou 4),* il faut fermer l'incision par des points suffisamment espacés pour la laisser largement béante entre eux, la paroi étant recouverte d'un pansement absorbant. On réalise ainsi un drainage ouvert aussi efficace et plus simple à gérer qu'un tube ou une lame sous cutanée ;
- *En cas d'opération propre-contaminée (Altemeier 2),* on peut hésiter entre une fermeture cutanée complète ou lâche, mais la meilleure solution est, si on en dispose, un drainage aspiratif sous-cutané qui a l'avantage d'être plus confortable et moins contaminant pour l'environnement qu'un drainage ouvert ;
- *En cas d'opération propre (Altemeier 1),* la peau peut être refermée de façon étanche.

CONCLUSIONS

1) Même en milieu précaire, il est possible de gérer les difficultés de fermeture abdominale à condition

- de bien analyser le type de difficulté en cause ;
- de s'interdire toute fermeture sous tension ;
- de ne pas sous-estimer les facteurs de risque d'éviscération ou de syndrome compartimental ;
- de protéger toutes les parois à risque d'éviscération, en se rappelant l'aphorisme n° 1 : « on ne peut pas toujours éviter une éviscération. On peut presque toujours éviter une éviscération ».

2) Même en milieu précaire, il est possible de diminuer le nombre des éviscérations et les difficultés qui leurs sont liées :

- en fermant plus rigoureusement toutes les laparotomies « faciles » : fermeture aponévrotique par surjet plutôt que par points séparés, bannissement du catgut chromé et des points nécrosants (en cadre ou en X, trop serrés, ou trop rapprochés), protection bi-manuelle systématique à l'extubation ou lors de l'aspiration au réveil.
- en prévenant les abcès de paroi, et en se rappelant l'aphorisme n°2 : «on ne peut pas toujours éviter un abcès de paroi dans la chirurgie propre ou propre-contaminée (où l'on ferme la peau). On peut toujours éviter un abcès de paroi dans la chirurgie contaminée ou sale (en laissant la peau entrouverte) » ;
- en faisant plus de voies transversales, notamment pour les césariennes.

EXPLORATION, EXPOSITION, LAVAGE DE LA CAVITE ABDOMINALE

XP

Ces trois temps conditionnent la facilité, le bon déroulement et la réussite de toute laparotomie. Ils méritent autant de méthode que les temps plus « nobles » de dissection, d'exérèse ou de suture.

Exploration

Toute laparotomie commence par un temps d'exploration qui doit répondre aux objectifs suivants :

- faire un diagnostic opératoire ;
- évaluer l'extension de la lésion principale ;
- rechercher des lésions ou anomalies associées.

Dans le cas le plus général d'une grande laparotomie médiane, l'idéal pour répondre à ce troisième objectif est d'examiner l'ensemble de la cavité abdominale en sachant que certaines conditions d'urgence et des limites liées à l'anesthésie ou à des adhérences ne permettent pas toujours cette exploration complète.

L'exploration doit être méthodique, complète pour chaque région avant de passer à la région voisine, en commençant par celle qui semble la plus pathologique, et en utilisant pour chaque région :

- **un écartement pariétal**, si possible autostatique. L'écartement latéral est au mieux réalisé par un grand écarteur de type Gosset ou Ricard. Pour rétracter les rebords costaux ou le rebord sus-pubien, même si l'on dispose d'un aide « musclé », l'idéal est de disposer de piquets solidaires de la table, sur lesquels on peut accrocher des valves ;
- **un écartement viscéral**, par la main de l'opérateur ou des lames malléables, par l'intermédiaire de champs abdominaux ;
- **l'aspiration éventuelle d'épanchements liquidiens**, en « lapant » à la surface de cet épanchement ou par l'intermédiaire d'une compresse faisant office de crépine ;
- **mais aussi un éclairage parfaitement centré et focalisé** sur chaque région, ce qui peut nécessiter autant de déplacements en masse du scialytique si celui-ci n'est pas suspendu au plafond.

Exposition définitive

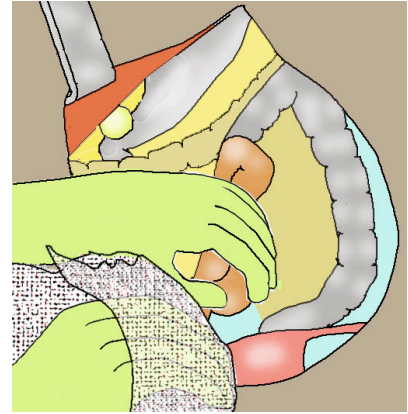
Elle peut alors être effectuée en cherchant à se ménager le plus de mains libres possibles

- en utilisant au maximum, comme dit ci-dessus, un système d'écartement autostatique, et en y rajoutant au besoin des lames malléables fixées elles-mêmes aux valves sous-costales ou sus-pubiennes ;

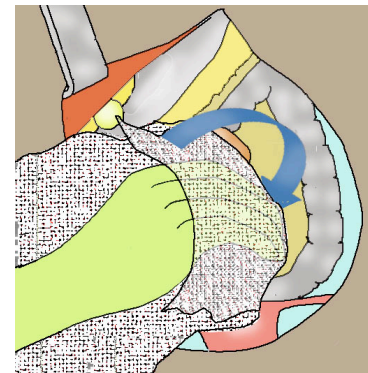
- *en emballant s'il le faut la masse des anses grêles, avec des champs dont la pose exige une technique précise en cinq temps :*

1) *faire soulever par l'aide de la paroi sous laquelle le grêle doit être refoulé, en insistant pur qu'il garde ce soulèvement jusqu'au cinquième temps ;*

2) *de la main gauche, récliner le grêle dans la position que l'on souhaite lui voir garder ;*

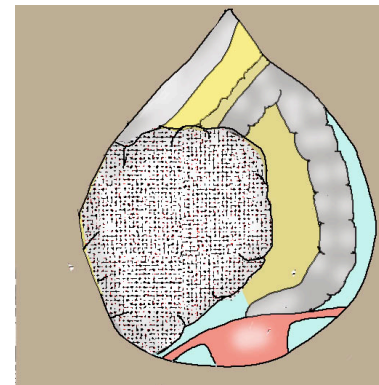


3) *de la main droite, étaler largement un champ sur la main gauche et le grêle en ménageant un large excès de champ de façon le dérouler jusqu'à la racine du mésentère (sans chercher vainement à l'y faire glisser) ;*



4) *retirer la main gauche et achever de tasser le grêle emballé sous la paroi ;*

5) *retirer alors et seulement la valve pariétale de l'aide.*



Trois champs sont souvent nécessaires pour emballer la totalité du grêle. En cas de paroi mal relâchée, force est de maintenir ce grêle emballé à l'extérieur de la paroi.

Lavage

Il est nécessaire chaque fois que les lésions ou les gestes opératoires ont entraîné une souillure de la cavité péritonéale. Il se fait à l'aide de sérum physiologique ou, à défaut, d'eau bouillie, si possible tiède. Bien que plusieurs litres puissent être nécessaires, ce n'est pas tant le volume de liquide utilisé que sa méthode d'utilisation qui conditionne la qualité du lavage. Plutôt que de commencer par irriguer le centre de l'abdomen, ce qui a pour effet de disséminer les impuretés dans les trois régions déclives (c'est-à-dire les deux régions sous phréniques et le cul de sac de Douglas) ce sont ces trois parties déclives qu'il faut laver en premier. Chacune de ces trois régions est exposée comme au temps d'exploration (cf. Ci-dessus) et nettoyée en trois temps :

- 1) assèchement par aspiration du liquide existant ;
- 2) lavage avec brassage manuel jusqu'à ramener un liquide parfaitement translucide ;
- 3) protection par un champ tassé de la région nettoyée pour lui éviter d'être à nouveau souillée par le reste du lavage.

On douche ensuite le grêle et le grand épiploon en recueillant le liquide au niveau des quatre régions périphériques suivantes qui sont lavées à leur tour : les deux gouttières pariéto-coliques, la région sous hépatique et la région coeliaque qu'on lave à leur tour. En visitant la région coeliaque, il faut vérifier que l'arrière-cavité des épiploons, visible à travers la *pars flaccida* du petit épiploon, est indemne de tout épanchement (sang ou pus). Sinon l'arrière-cavité doit être lavée et asséchée après effondrement de cette *pars flaccida*. Les trois champs obturant les régions déclives sont ensuite retirés pour être pris en compte dans le compte final des textiles.

SUTURES, RÉSECTIONS ET ANASTOMOSES INTESTINALES

XP

I. LA SUTURE

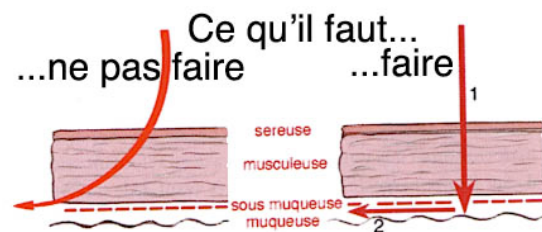Principes techniques de la suture digestive.

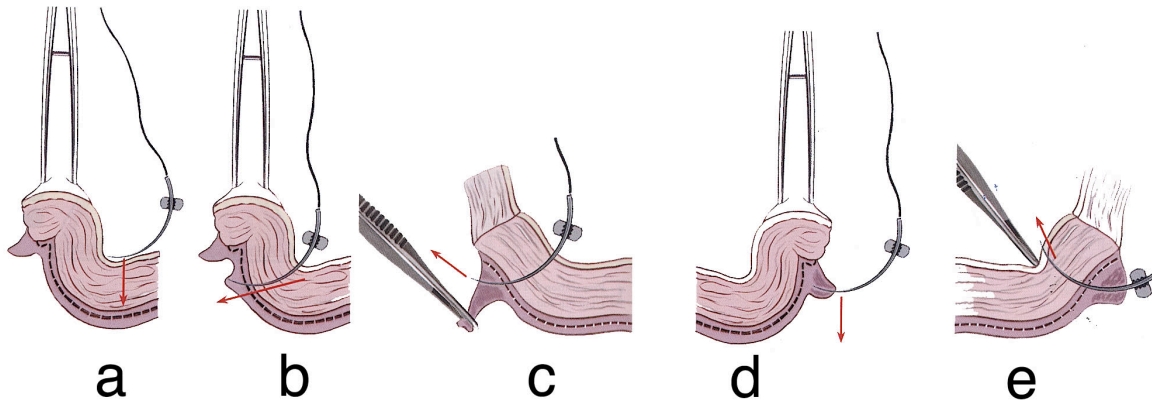
Nous décrivons ici la suture en un plan extra-muqueux, la plus simple, mais qui exige une grande rigueur et notamment de prendre la sous-muqueuse, seule couche conjonctive résistante de la paroi intestinale, non visible à l'œil nu et tendant à se rétracter entre la musculuse et la muqueuse.

Ils sont analogues à ceux d'une suture cutanée (cf. « Gestes de bases ») en ce qui concerne la nécessité de prises :

- symétriques ;
- rapprochées juste assez pour ne laisser aucun bâillement entre elles. En cas de légère incongruence nécessitant d'espacer davantage les points sur la berge « trop longue », il faut traverser cette berge longue obliquement dans son épaisseur de façon à « froncer » cette berge sans la faire bailler (cf. « Sutures », chapitre « Gestes de base »).
- en ménageant la même distance (5 mm environ) entre les deux pénétrations d'un même point et entre deux points consécutifs (point « carré ») ;
- serrées par le nœud juste assez pour rapprocher les berges sans y marquer de sillon profond ;
- légèrement éversées grâce à des **ponctions perpendiculaires à la paroi**.

En matière d'intestin, cette ponction perpendiculaire est d'autant plus nécessaire qu'il s'agit pour l'aiguille d'attraper la *sous-muqueuse*. Or l'utilisation d'une aiguille courbe tend toujours à produire une ponction oblique, surtout si l'on cherche à réaliser une suture extra-muqueuse, avec le risque de ne pas prendre la sous-muqueuse. La façon de piquer la paroi intestinale à angle droit et de ressortir l'aiguille en extra-muqueux est illustrée ci-dessous.





a : toute l'épaisseur de la paroi (si possible sauf la muqueuse) est saisie par la pince à disséquer.

a et b : avant de piquer, la pointe de l'aiguille appuie de son dos sur la paroi de façon à y former un creux qui rendra la ponction perpendiculaire.

c : la muqueuse est repoussée de la pince à disséquer pour la sortie de l'aiguille.

d : la berge opposée est piquée après avoir refoulé la muqueuse du dos d'aiguille.

e : la sortie de l'aiguille est favorisée par une contre-pression à la pince fermée.

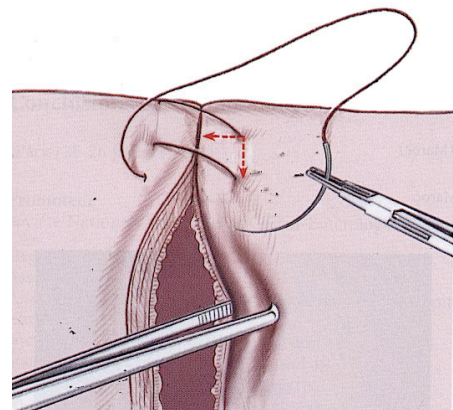
L'important est de prendre la sous-muqueuse, qui n'est pas visible. Mieux vaut un point total transperçant la muqueuse qu'un point trop superficiel ne prenant pas la sous-muqueuse.

Quel fil utiliser ?

L'idéal est d'utiliser un fil à résorption moyenne ou lente, si possible un monofilament dont la glisse est meilleure, de calibre 000 ou 0000. Mais tout fil de ce calibre peut faire l'affaire, même tressé ou non résorbable. La qualité et la tenue d'une suture intestinale dépend beaucoup plus de sa technique que du fil utilisé.

Surjet ou points séparés ?

S'il s'agit d'une portion bien mobile du grêle, sans grande incongruence des berges, le surjet reste la technique de suture la plus simple, la plus économique, et la plus respectueuse de la vascularisation des tranches de section. Les points séparés sont plutôt réservés aux situations difficiles, envisagées plus loin. Ils sont aussi plus simples pour la suture d'une petite plaie de 2 ou 3 cm.



Comment conduire une suture ?

Quand on la le choix, il faut la suturer dans un sens perpendiculaire à l'axe de l'intestin, pour éviter une cicatrice sténosante. L'opérateur (droitier) doit s'arranger pour coudre de sa droite vers sa gauche ou sagittalement de l'aide vers lui.

Comment terminer un surjet ?

On peut le terminer comme un surjet cutané (cf. « Suture des plaies »). mais le procédé le plus respectueux de la vascularisation pariétale consiste à placer un point d'arrêt avec une autre aiguillée et à conduire le brin long, porteur de l'aiguille, de ce nœud à la rencontre du surjet principal en prenant soin de conduire ce surjet dans un sens inverse (coup droit-revers) pour que le nœud de liaison croise la ligne de suture et ne l'enserme pas latéralement comme un point en U.

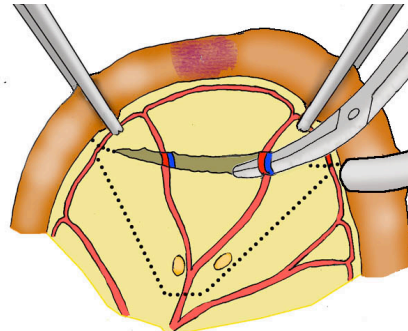
II. LA RÉSECTION

Exposition

L'intestin et son méso doivent être isolés du reste du champ opératoire par deux champs « intestinaux ». Les extrémités de la portion à réséquer peuvent être repérées et clampées par deux pinces droites de Kocher qui partiront avec la pièce. Si l'intestin est rempli de liquide, il est conseillé d'utiliser du côté « qui reste » de clamps souples (ne mordant pas l'arcade vasculaire bordante)

Section du méso

Elle est menée d'une pince de Kocher à l'autre. En cas de lésion maligne ou suspecte de malignité, elle doit emporter un triangle de méso. Si possible, le trajet des pédicules vasculaires à couper est repéré par transparence. L'incision n'intéresse d'abord que le feuillet péritonéal, réalisée du bout des ciseaux tenus perpendiculairement au méso et non obliquement pour éviter de blesser un pédicule par l'engagement trop profond d'un mors. En commençant par une zone avasculaire, les ciseaux sont ensuite enfoncés fermés et doucement, glissent sur le feuillet péritonéal profond et ressortent un peu plus loin. Si le tissu soulevé paraît avasculaire, il est sectionné directement ou après une coagulation électrique de prudence. S'il contient des vaisseaux, ceux-ci sont sectionnés entre deux pinces et liés. La section du méso se termine par la dénudation du bord mésentérique des deux zones choisies de section.

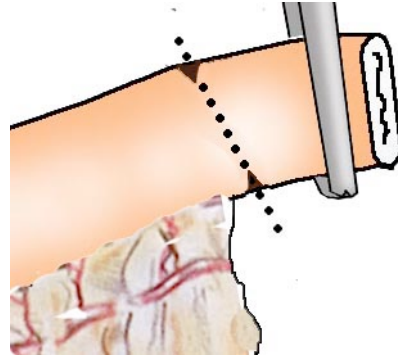


Section du mésentère pour une lésion bénigne (ischémie ou plaie)

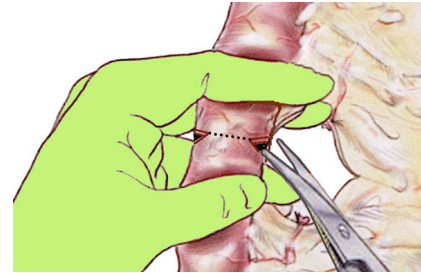
En cas de tumeur la section doit être plus profonde, en V (pointillé)

Section de l'intestin

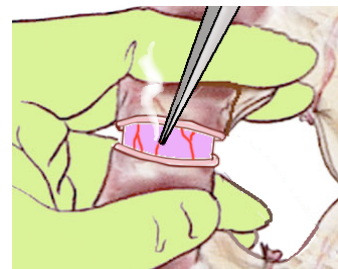
Une première moucheture séro-musculaire y est marquée aux ciseaux, à 5 mm de la terminaison du méso. Une deuxième moucheture est pratiquée sur le bord anti-mésentérique en décalant légèrement celle-ci pour que la section de ce bord se fasse selon un angle obtus respectant mieux la vascularisation de ce coin anti-mésentérique.



La section de l'intestin se fait d'une moucheture à l'autre. Elle ne doit pas se faire d'un seul coup de ciseaux, faisant saigner en même temps tous les vaisseaux sous-muqueux, dont l'hémostase est laborieuse en raison de leur rétraction entre la muqueuse et la musculature. Il est préférable, d'un côté puis de l'autre, d'inciser d'abord la séro-musculaire, aux ciseaux ou au bistouri.



La sous muqueuse est alors exposée et ses vaisseaux visibles peuvent être liés ou électrocoagulés un à un sans être gêné par leur rétraction ou leur saignement. La muqueuse est enfin sectionnée et un complément d'hémostase éventuellement effectué. Tout ce temps de section est facilité par une bonne position de la main gauche immobilisant et comprimant l'intestin entre deux pinces digitales. La pièce est évacuée.



III. LES ANASTOMOSES

1. L'anastomose « standard »

Nous en prenons pour type une anastomose termino-terminale portant sur l'intestin grêle, facilement accessible et mobilisable.

Conditions préalables

Deux conditions sont impératives avant de décider une anastomose :

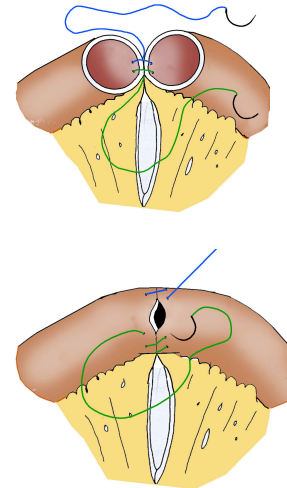
1. Les extrémités doivent être parfaitement vascularisées ;
2. Elles doivent pouvoir être rapprochées sans aucune tension.

L'environnement doit également être favorable : on ne doit pas faire une anastomose en milieu purulent, ni au contact d'une suture vaginale ou cutanée (points d'appel pour une fistule).

Enfin il faut savoir que le risque de désunion est majoré chez les sujets immunodéficients (dénutrition, états infectieux de tout type).

Conduite générale d'une anastomose par surjet.

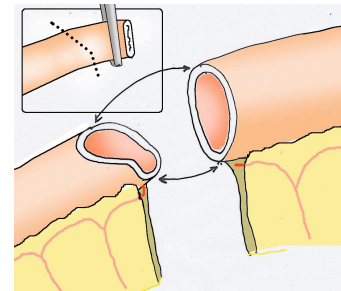
Deux aiguillées sont utilisées. Chacune effectue un point de part et d'autre du bord mésentérique. Les deux points sont distants de 5 mm et noués à l'extérieur. D'un côté un premier surjet parcourt un quart de la circonférence de l'intestin. Il est maintenu en attente, tendu par l'aide ou par une pince-repère. De l'autre côté, la deuxième aiguillée effectue un autre surjet parcourant les trois quarts restants de la circonférence et venant s'arrêter par un nœud avec le premier surjet. Il est important que le sens spiral des deux surjets soit inversé pour que leur réunion croise la ligne de suture et ne comprime pas latéralement celle-ci par l'équivalent d'un point en U.



2. Les anastomoses et sutures particulières

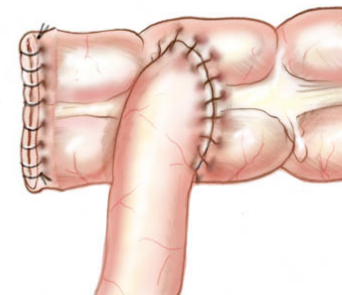
Disparité de calibre des extrémités (incongruence)

Le plus souvent, il suffit de sectionner obliquement l'intestin le plus étroit, sauf au niveau de son bord mésentérique qui doit être entamé perpendiculairement.



En cas de grande incongruence on peut :

- fermer l'extrémité la plus large et implanter l'autre en termino-latéral ;
- ou fermer les deux extrémités et faire une anastomose latéro-latérale



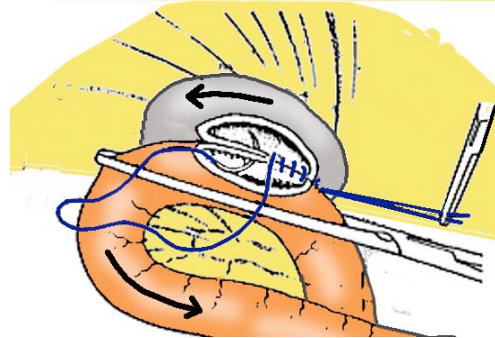
Sur l'œsophage. Le seul plan solide est ici la muqueuse. La suture d'une éventuelle plaie doit se faire impérativement en un plan total chargeant largement cette muqueuse.

Sur l'estomac (lors d'une gastro-entérostomie par exemple). Deux particularités à ce niveau :

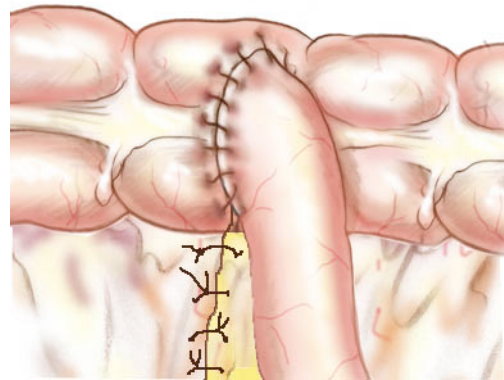
- La sous-muqueuse gastrique est très vascularisée, il ne faut l'ouvrir qu'entre deux rangées de points jointifs d'hémostase préventive, faites avec du fil fin et chargeant toute l'épaisseur sous muqueuse-muqueuse ;
- L'estomac n'est pas facilement retournable comme le grêle. Il faut donc commencer par réaliser la partie postérieure de l'anastomose en menant cette suture postérieure par en dedans.

Sur un intestin profond, comme la première anse grêle ou le rectum (fermeture d'un moignon rectal par exemple), la suture par surjet peut être difficile. Il est alors plus aisé d'utiliser des points séparés tous passés à l'avance et repérés sur des pinces avant d'être noués. Pour ne pas emmêler les fils, chaque pince est séparée de sa voisine par une compresse dépliée.

Les anastomoses latéro-latérales. Elles sont utiles pour faire une dérivation court-circuitant un obstacle sans faire de résection (comme ci-contre une gastro-entérostomie). L'orientation des deux intestins doit être iso-péristaltique. Si les deux intestins ne sont pas facilement retournables, la suture postérieure est menée par en dedans. (comme ci-contre)



Les anastomoses termino-latérales. Pour des raisons de vascularisation et de simplicité de la péritonisation, il est plus logique de réaliser l'incision latérale dans un sens transversal et non longitudinal.



La fermeture de la brèche péritonéale

Toute anastomose en produit une dans laquelle l'intestin grêle peut secondairement s'engager et s'étrangler. Il est donc important de refermer cette brèche par des points d'adossement séro-séreux en utilisant un fil fin et en prenant garde à ne pas piquer des vaisseaux sous-jacents du méso, ce qui pourrait compromettre la vascularisation de l'anastomose.

Références

Les illustrations de ce chapitre marquées par un astérisque * ont été publiées dans : Journal de Chirurgie 2004, 141, 2, X. Pouliquen, Comment entrer dans un ventre adhérentiel, pp 103-105. Copyright ©2004 Elsevier Masson SAS. Tous droits réservés.”

GASTROSTOMIE ET JÉJUNOSTOMIE

JPL

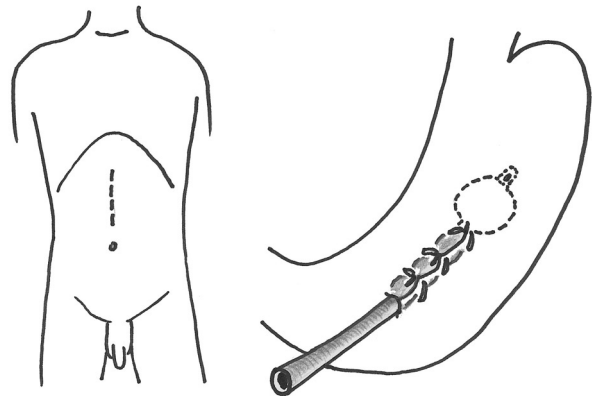
I. GASTROSTOMIE

Il ne s'agit pas de l'abouchement de l'estomac à la peau mais de la mise en place, par voie directe épigastrique, d'une sonde dans l'estomac destinée à l'alimentation chez un patient dont le tractus digestif supérieur est non fonctionnel. C'est un acte de sauvetage, palliatif et temporaire, seulement justifié, en situation de précarité, si un acte thérapeutique à visée curative ultérieure est envisageable. Tel peut être le cas d'une lésion caustique de l'oesophage avant une référence vers un centre spécialisé. En revanche, ce ne peut être un geste de renutrition d'un patient dénutri sans obstacle digestif qui relève de l'alimentation entérale par sonde naso-gastrique.

La gastrostomie est un geste simple, mais dont les indications doivent être bien posées car il peut être responsable d'une morbidité élevée par reflux de liquide gastrique avec brûlures cutanées et désunion de la stomie aboutissant à une fistule.

TECHNIQUE

Elle doit être la plus simple et la plus continent possible. La technique de Witzel répond à ces critères, éventuellement réalisable sous anesthésie locale. La voie d'abord est une courte incision médiane épigastrique. À l'aide d'un écarteur autostatique ou de simples écarteurs de Farabeuf, l'estomac est immédiatement accessible. Le site choisi est la face antérieure du corps gastrique à sa partie moyenne où l'on crée un pli avec deux pinces atraumatiques types Babcock. Entre les deux pinces, une incision séro-musculaire est pratiquée, de la largeur de la lame de bistouri. Une pince fine saisit la muqueuse qui est ouverte de façon limitée aux ciseaux avec hémostase éventuelle. Si l'on dispose d'un bistouri électrique, la lame est enfoncée verticalement en coagulation jusque dans la lumière gastrique. On utilise le plus souvent une sonde de Foley, de calibre 18 chez un adulte, 12 chez un enfant. La forme de cette sonde exige qu'elle soit au préalable introduite dans la cavité péritonéale, attirée par en dedans à travers un orifice étroit, à gauche de l'incision médiane. Elle est ensuite introduite dans l'estomac en direction de la grosse tubérosité (il est essentiel de ne pas créer un obstacle pylorique) et son ballonnet est gonflé par 3 ou 4 ml de sérum physiologique ou d'eau bouillie. L'orifice gastrique est rétréci autour de la sonde par une bourse de fil à résorption lente. La partie extra-gastrique de la sonde est enfouie sur 6 à 8 cm par des points séparés ou par un surjet d'adossement séro-musculaire. Le point d'émergence de la sonde est amené au contact de l'orifice pariétal et l'estomac est fixé au péritoine au pourtour de celui-ci par trois points. La sonde est solidement attachée à la peau en deux points séparés. Après fermeture de l'incision médiane, elle peut être immédiatement utilisée en commençant par l'instillation de sérum glucosé.



II. JÉJUNOSTOMIE

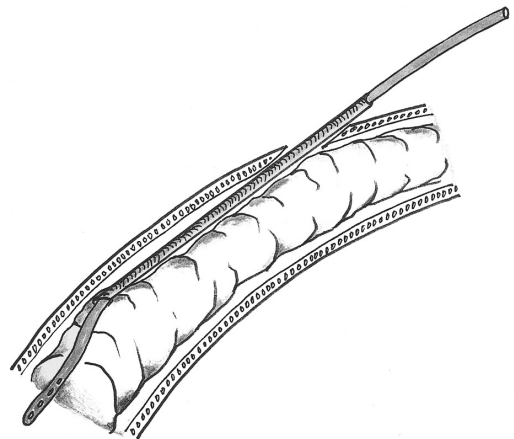
Il s'agit de la mise en place d'une sonde dans le jéjunum proximal. L'indication doit être exceptionnelle, surtout en situation de précarité, résultant de l'impossibilité de la gastrostomie du fait :

- de l'état pathologique de l'estomac (lésion caustique ou estomac déjà opéré peu ou pas accessible) ;
- d'un obstacle duodéno pancréatique (traumatisme, pancréatite nécrosante).

La jéjunostomie est toujours contemporaine d'une laparotomie. Elle nécessite un matériel spécifique. Elle ne permet que l'instillation de liquides fluides. En fonction des circonstances et du terrain, ses indications doivent être mises en balance avec celles de la nutrition parentérale par voie périphérique

TECHNIQUE

Compte tenu de l'étroitesse du jéjunum, la sonde doit être fine. L'idéal est étant une longue sonde de nutrition entérale lestée de calibre 6 FR introduite à travers la paroi abdominale et dans l'intestin à l'aide d'un trocart métallique. À défaut on peut utiliser un drain pleural type Joly, un cathéter sus-pubien, une sonde d'aspiration trachéale (en coupant son extrémité) ou un drain de Redon dont on a amputé la partie présentant des trous latéraux. Dans tous les cas il est important d'utiliser une sonde à œillet terminal (dans une sonde à bout fermé, des débris peuvent s'accumuler, obturant les œillets latéraux et rendant impossible une chasse de ces débris à la seringue). Le site choisi est la 2ème ou 3ème anse, à environ 20 ou 30 cm de l'angle duodéno-jéjunal. Le cathéter (ou la sonde) est introduit dans la paroi jéjunale vers l'aval par une petite incision comme pour la gastrostomie (cf supra) ou, si l'on dispose d'un trocart, avec un trajet sous-muqueux de toute la longueur de ce trocart avant qu'il perfore la muqueuse (Fig. 1). La plus grande longueur possible du cathéter est poussée vers l'aval dans la lumière. Il est fixé à son point d'introduction par une bourse de fil lentement résorbable. puis enfoui par un surjet d'adossement séro-musculaire sur 3 à 4 cm si on a utilisé un trocart avec un trajet sous muqueux, sur 8cm si on a introduit directement le cathéter dans la lumière. Il est extériorisé à gauche de l'incision médiane à l'aide du trocart ou d'un pince traversant la paroi de dehors en dedans. . Le jéjunum est fixé au péritoine pariétal par trois points de fil résorbable autour de l'émergence du cathéter. Ce dernier est fixé solidement à la peau en deux points séparés (En cas d'arrachement du cathéter sa réintroduction est impossible et ne doit pas être tentée). Il est raccordé à une tubulure de perfusion, et l'instillation de sérum glucosé peut être immédiatement entreprise, précédant les solutés nutritifs dont l'utilisation nécessite un rinçage final à l'eau pour éviter l'obstruction.



COLOSTOMIES ET ILÉOSTOMIES

JPL, XP

Définitions

Ce sont l'abouchement à la peau du côlon ou de l'intestin grêle pour donner issue au contenu intestinal. Les stomies peuvent être temporaires ou définitives. Elles doivent être de réalisation technique facile, dériver la totalité du contenu intestinal et être facilement appareillables par le patient lui-même. Il faut tenir compte des impératifs culturels dans la décision et l'information du patient.

On distingue deux sortes de stomies :

- **les stomies latérales.** L'intestin est extériorisé sans interruption de la continuité. Toujours possibles sur le grêle, elles ne sont réalisables que sur les segments mobiles du côlon, transverse, sigmoïde, caecum mais impossibles sur les segments accolés, côlon ascendant ou descendant.
- **les stomies terminales.** Elles comportent une section ou une résection de l'intestin. Une stomie latérale est moins efficace pour la dérivation des matières mais sa fermeture est plus facile, par voie locale. Une stomie terminale nécessite un rétablissement de la continuité par voie médiane sauf si les deux extrémités ont pu être réunies bout à bout dans la même incision, réalisant une stomie bi-terminale ou « en canon de fusil ».

Principes généraux

Le site d'implantation de la stomie doit être choisi avec soin et repéré sur la peau en position debout et assise avant une éventuelle incision médiane. Il doit être indépendant de l'incision abdominale, à distance de celle-ci, de l'ombilic et des reliefs osseux (crête iliaque, gril costal) dont la proximité rendrait l'appareillage difficile. L'iléostomie et la caecostomie siègent dans la fosse iliaque droite, la colostomie sigmoïdienne dans la fosse iliaque gauche, la colostomie transverse dans les hypochondres. Mais le choix du site de la stomie doit être avant tout adapté au site et à la mobilité de l'intestin qui *doit pouvoir être extériorisé sans traction*.

La réalisation d'une stomie est un acte potentiellement septique qui impose une protection de la paroi et une antibioprofylaxie.

1. COLOSTOMIES

A) colostomies latérales

La technique varie en fonction des indications.

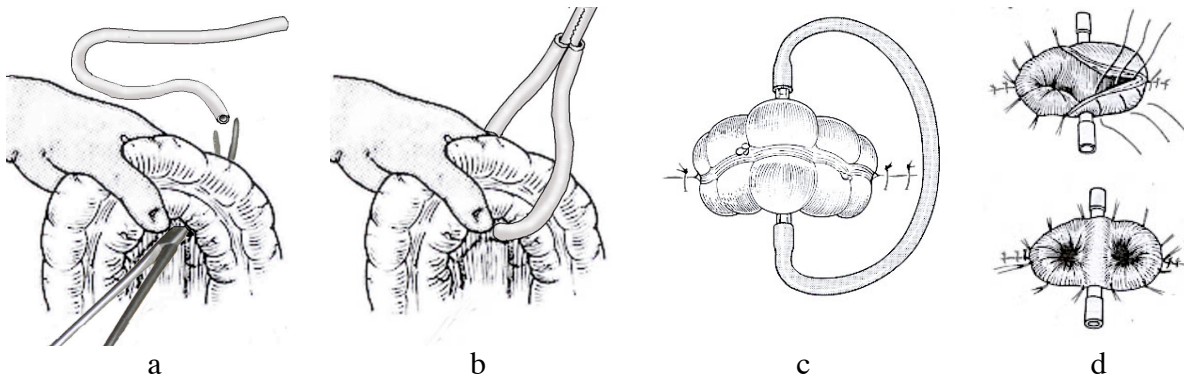
Colostomie latérale au cours d'une laparotomie médiane

Il peut s'agir :

- de la « protection » d'une anastomose ou d'une suture sous jacente, par exemple pour une plaie du rectum avec péritonite ;
- d'une dérivation en amont d'un obstacle colique ou rectal inextirpable (tumoral le plus souvent) ne pouvant être enlevé.

Deux portions de côlon mobile se prêtent à ce type de stomie :

a) Colostomie transverse



Par voie médiane, le côlon transverse est facilement reconnu par ses bandelettes, recouvert par le grand épiploon. On l'expose par une brèche de celui-ci en zone avasculaire. Une pince est introduite à travers son méso à ras du côlon en évitant toute blessure vasculaire et un drain, une sonde fine ou un gros fil, est passé par cet orifice (a).

Une incision est faite dans l'hypochondre gauche ou droit, à distance de gril costal et de l'ombilic, transversale, de 7 à 8 cm de long, (cf. « Ouverture et fermeture de l'abdomen »). Une fois le péritoine ouvert, l'incision est agrandie aux doigts et le côlon est extériorisé par traction douce sur le drain péricolique. On remplace le drain par un baguette rigide dont il existe des modèles en verre ou en gomme que l'on peut remplacer, par exemple, par la gaine d'un cathéter intra veineux ou un segment de drain tubulaire plus large qui, appuyé sur la peau, s'oppose à la réintégration du côlon (c). Il est inutile, dans cette indication, de fixer le côlon à la peau.

L'incision médiane est refermée. Si le côlon est distendu (occlusion), l'ouverture de la stomie est faite par une incision transversale de 2cm, si possible au bistouri électrique, et les bords de l'ouverture colique sont fixés à la peau par quelques points de fil résorbables (d). Sinon elle peut être reportée au 2^{ème} jour post opératoire, sans nécessité alors de suturer les berges à la peau. La baguette est laissée pendant 8 jours. Elle rend l'appareillage difficile. On peut pallier cet inconvénient en plaçant la baguette sous la peau, non pas au sein de la graisse sous-cutanée où elle risque de se déplacer et où il sera difficile de l'enlever secondairement (vers le 10^{ème} jour), mais dans le tissu dense de l'hypoderme préalablement tunnelisé par une pince de Kocher.

b) Colostomie sigmoïdienne

Au sommet de l'anse sigmoïde, un orifice est pratiqué dans le méso au contact du côlon et un lien péricolique mis en place. L'incision d'extériorisation est pratiquée dans la fosse iliaque gauche à l'union tiers externe-tiers moyen entre l'ombilic et l'épine iliaque, à distance de celle-ci. C'est une incision para-rectale de type Jalaguier (cf. « Ouverture et fermeture de l'abdomen ») longue d'environ 7 cm. La mise en place de la baguette est identique.

Colostomies latérales par voie élective

Il peut s'agir :

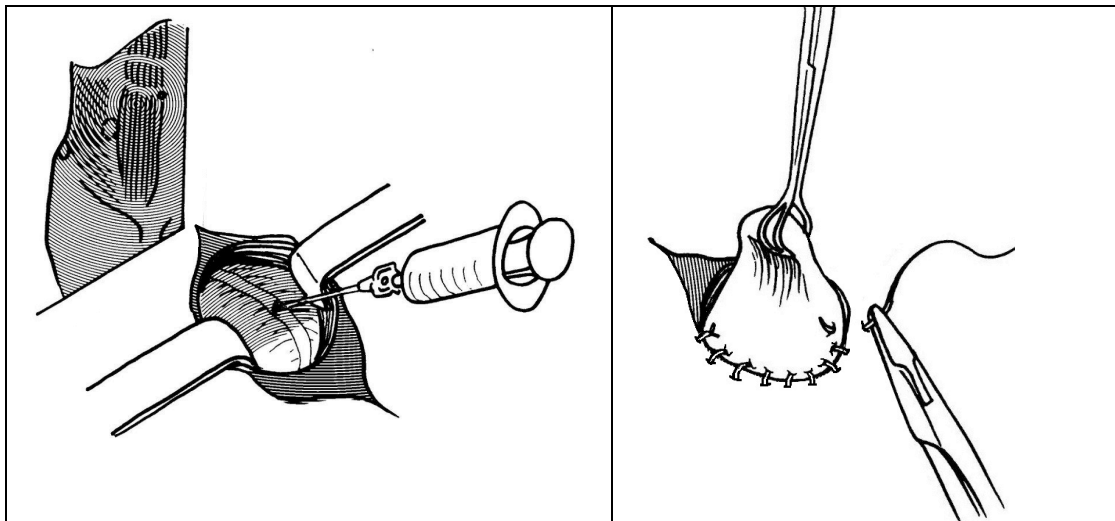
- d'une colostomie «de protection» pour cure d'une fistule recto-vaginale ou réparation d'un périnée « complet ». La seule différence est l'absence d'incision abdominale. La découverte du côlon est aisée pour le sigmoïde mais parfois malaisée pour le transverse dont la localisation est variable en hauteur. Le grand épiploon est le repère qui mène forcément au côlon ;

- d'une caecostomie « de dérivation » en amont d'une occlusion colique par obstruction dont le diagnostic a pu être nettement apporté par la clinique et la radiologie. La stomie est ici un geste de sauvetage temporaire évitant une laparotomie en urgence chez un patient à haut risque. Mais, l'extériorisation par une voie élective d'un côlon très distendu est un geste difficile et dangereux car le côlon est très distendu et donc fragile, et il encombre toute la voie d'abord. La meilleure attitude est donc de pratiquer une caecostomie latérale, réalisable sans expertise particulière et sous anesthésie loco-régionale voire locale.

Technique de la caecostomie latérale

Le caecum est le segment colique le plus distendu dans les occlusions coliques, parfois menacé de nécrose ischémique. Il est facilement localisable par la radiographie et la percussion. Il est abordé par une incision de Jalaguier (V. "Ouverture et fermeture de l'abdomen"). Immédiatement accessible, il est vidé de son contenu gazeux par ponction et aspiration à l'aiguille ou avec un trocart métallique après protection de la paroi.

La technique classique de mise en place dans la lumière colique d'une grosse sonde doit être abandonnée car inefficace et source de souillures péritonéales, et risque de fuites intra-péritonéales. A l'inverse, l'extériorisation d'un large cône de paroi caecale facilitée par la vidange préalable (par ponction ou aspiration protégée) et la fixation étanche par surjet à la peau suivie de l'ouverture immédiate, réalise une véritable décompression colique plus immédiate et efficace.



Cette caecostomie a deux avantages :

- elle est simple et rapide à réaliser
- elle permet de vérifier que la muqueuse du coecum n'est pas nécrosée. Si cela était le cas, comme il peut se voir dans des occlusions coliques évoluées, il faudrait par médiane réséquer tout le côlon ischémique en réalisant une iléostomie terminale (cf. ci-dessous) et, sur le côlon d'aval, une colostomie ou une fermeture « à la Hartmann ». La décision d'un tel geste est bien sûr à peser en fonction du contexte médico-technique et de l'expertise du chirurgien.

Elle a deux inconvénients :

- la dérivation est incomplète ;

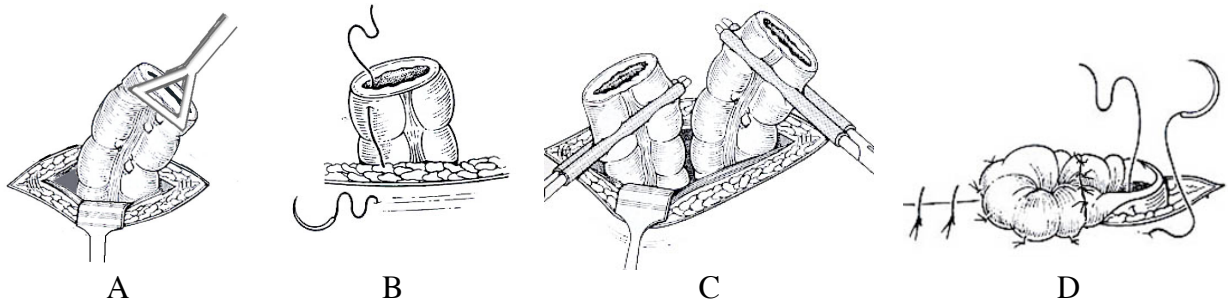
- elle expose à un prolapsus externe du caecum rendant l'appareillage difficile.
Ce n'est donc qu'un geste de sauvetage passager qui doit être suivi à court terme d'un transfert en centre de référence pour la suppression de la cause de l'obstruction sur un côlon mieux préparé.

B) colostomies terminales

En pratique les colostomies terminales sont presque toujours sigmoïdiennes après résection colique d'aval, et contemporaines d'une laparotomie. La traversée pariétale du côlon ouvert expose à l'inoculation septique. L'extrémité colique doit donc être fermée par une ligature ou une suture et minutieusement nettoyée avec une solution antiseptique.

1) Colostomie terminale (opération de Hartmann)

Une résection recto-sigmoïdienne a été pratiquée dans de mauvaises conditions interdisant le rétablissement immédiat de la continuité (péritonite par perforation du sigmoïde ou volvulus avec nécrose colique) et doit être terminée par la fermeture du moignon rectal et l'abouchement du sigmoïde à la peau. Sur la peau, on peut remplacer l'incision oblique de l'incision de Jalaguier par une excision circulaire. Une pince atraumatique type Duval introduite par l'orifice pariétal saisit l'extrémité colique et l'extériorise largement en dépassant le plan cutané d'environ 2 cm en évitant toute torsion (A). La fixation cutanée par 8 points extra-muqueux de fil résorbable fin est nécessaire et suffisante (B). Le rétablissement de la continuité par anastomose colo-rectale aura lieu 2 ou 3 mois plus tard, en fonction du degré de septicité de la première intervention.



2) Double colostomie terminale (Bouilly-Wolkman)

Le plus souvent il s'agit d'une sigmoïdectomie limitée pour lésion tumorale ou traumatique du sigmoïde ou pour volvulus sans nécrose de la jonction colorectale, où l'on renonce au rétablissement immédiat de la continuité. Les deux extrémités coliques, dont on a vérifié la parfaite vascularisation, sont réunies en « canon de fusil » par quelques points et extériorisées par le même orifice pariétal iliaque gauche (C et D). Le rétablissement différé sera facilité car possible par voie locale, sans avoir besoin de reprendre la voie médiane.

2. ILÉOSTOMIES

L'abouchement à la peau de l'iléon peut être temporaire ou définitif. La stomie peut être latérale ou terminale. La particularité est la causticité du liquide intestinal s'écoulant sur la peau, responsable de lésions inflammatoires et ulcéreuses et pouvant gêner considérablement l'appareillage. Et cela d'autant plus que la stomie siège plus haut sur le grêle et qu'elle affleure la peau. L'iléostomie doit donc être le plus distale possible, nettement saillante sur la peau, et munie d'un dispositif de recueil étanche et vidangeable. Une iléostomie est pratiquement toujours contemporaine d'une laparotomie.

1) Double iléostomie terminale

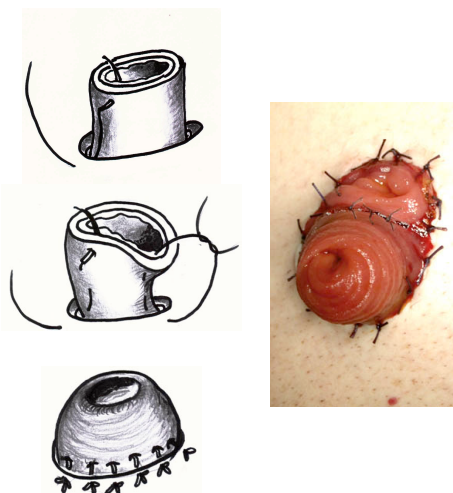
Indication : résection pour hernie étranglée, une tumeur obstructive ou des perforations groupées du grêle, lorsque le contexte local et général est défavorable exposant à la désunion d'une anastomose immédiate, ou lorsque l'expertise est insuffisante.

Technique. Le meilleur site est la fosse iliaque droite, en vérifiant que le grêle pourra y dépasser le plan cutané. L'incision est de type Jalaguier. L'excision cutanée en pastille facilite l'implantation.

Segment proximal. Toute l'attention doit se concentrer sur lui. Pour diminuer le ruissellement de liquide agressif sur la peau, il doit :

- dépasser largement (4 cm au moins) le plan cutané
- être retourné sur lui-même « en trompe »
- être fixé à l'extrémité inférieure, déclive, de l'incision par des ponts séparés de fil résorbable fin.

Le segment distal, qui ne « donnera » rien (sauf s'il existe un obstacle en aval), peut être abouché de façon resserrée à l'extrémité supérieure de l'incision, ou refermé et fixé à la partie profonde de la paroi.

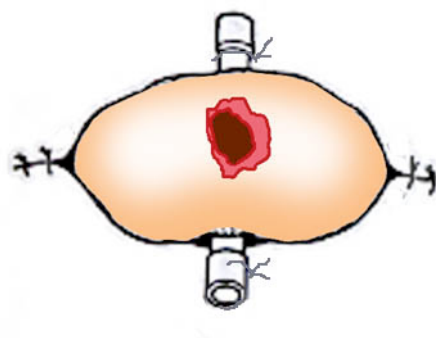


2) Iléostomie latérale

Elle est toujours temporaire, réalisée sur une baguette.

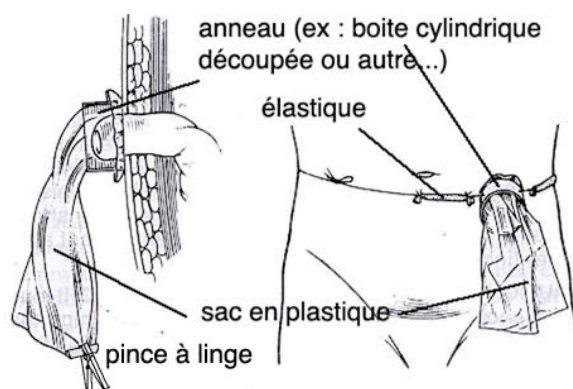
Indication : extériorisation d'une perforation traumatique ou typhique du grêle lorsque la gravité de la péritonite contre-indique la suture simple.

Technique. La dernière anse grêle est extériorisée sans traction si possible dans la fosse iliaque droite, sinon dans tout autre endroit à distance de la médiane et des reliefs osseux. Un orifice est créé au bord mésentérique de l'intestin, en évitant toute blessure vasculaire. Une baguette est introduite par cet orifice et fixée à la peau. Pour faciliter l'appareillage elle doit être courte mais alors fixée des deux côtés à la peau. L'anse est également fixée à la peau par quelques points fins. La perforation agrandie au doigt tient lieu de stomie.



APPAREILLAGE DES STOMIES

De nombreux modèles de sac de recueil sont fabriqués par des laboratoires spécialisés avec adhésif protégeant la peau, en une ou deux pièces, à usage unique ou vidangeables. En situation de pénurie, un appareillage de fortune peut être fabriqué à l'aide d'un simple sac plastique et d'un anneau fabriqué à partir du fond d'une boîte à bord mousse ou de son couvercle, de taille adaptée à celle de la stomie, appliquée fermement sur les bords du sac et sur la peau par un ceinture élastique pouvant être découpée dans une chambre à air.



Pour rendre cette poche vidangeable, une petite ouverture peut être réalisée sur l'un des coins inférieurs dont l'étanchéité est assurée par un repli serré par une pince à linge.

HERNIES DE L'AINE

GI, XP

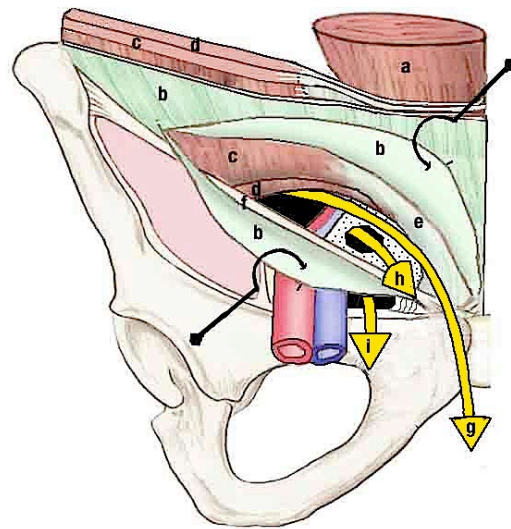
Dans les pays en développement, les hernies sont presque toujours de siège inguinal, de type indirect (oblique externe) et l'apanage de l'homme. La hernie directe par déficience pariétale, apanage de l'occidental pléthorique, est rare dans ces contrées. La hernie crurale, apanage de la femme, est beaucoup plus rare.

En principe, le risque d'étranglement aux conséquences graves en raison de l'habituel retard thérapeutique justifie d'opérer toute hernie reconnue si les conditions matérielles et l'état du patient le permettent. En pratique, si les conditions chirurgicales sont limitées, il ne faut opérer que les hernies étranglées et, à froid, les hernies mal tolérées.

Rappel anatomique

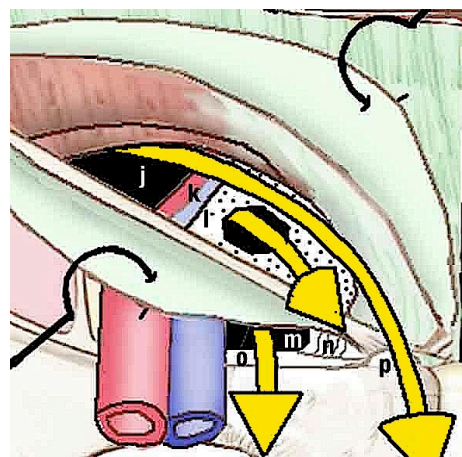
Vue générale

- a : muscle droit
- b : aponévrose du grand oblique
- c : muscle petit oblique
- d : muscle transverse
- e : tendon conjoint
- f : arcade crurale (se projette sur la peau selon la ligne de Malgaigne)
- g : hernie inguinale oblique externe
- h : hernie inguinale directe
- i : hernie crurale



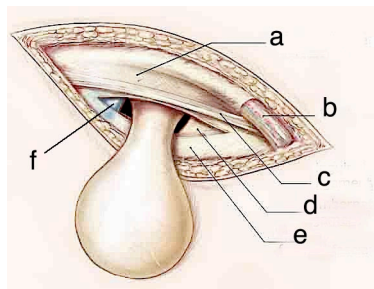
Détail

- j : orifice inguinal profond
- k : vaisseaux épigastriques
- l : fascia transversalis
- m : orifice crural
- n : ligament de Gimbernat
- o : ligament de Cooper
- p : épine pubienne



Hernie crurale : détail

- a : grand oblique
- b : cordon
- c : arcade crurale
- d : ligament de Gimbernat
- e : ligament de Cooper
- f : veine fémorale



1. HERNIE NON COMPLIQUÉE

Diagnostic

Le diagnostic de hernie est facile devant une tuméfaction nette, impulsive et expansive à la toux, du moins en ce qui concerne les hernies justifiant d'être opérées, puisque on peut éliminer alors les petites hernies pas toujours évidentes cliniquement. Il faut simplement savoir éliminer :

- *un kyste du cordon*, dont la tuméfaction n'est ni douloureuse ni impulsive ;
- *une hydrocèle* : translucide à l'illumination et de nature liquidienne à l'échographie ;
- *une hernie crurale*, siégeant respectivement au dessus et en dessous de la ligne de Malgaigne qui joint l'épine pubienne à l'épine iliaque antéro-supérieure. En cas de doute c'est l'intervention par voie inguinale qui tranchera.

Plus difficile est le diagnostic d'une petite hernie crurale chez la femme que l'on peut confondre avec une adénopathie ou une varice de la crosse de la veine saphène interne. En cas de doute, si la tuméfaction est douloureuse, il faut opérer pour ne pas risquer de méconnaître une hernie étranglée.

Anesthésie

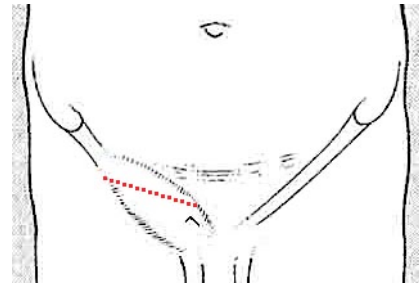
La cure de hernie est possible sous trois types d'anesthésie : générale, rachidienne, et locale. Le choix dépend des habitudes et des compétences locales ainsi que de la condition du patient et de son accord. Le contenu de la hernie est réintégré sur table, dès obtention du relâchement anesthésique.

Cure de hernie inguinale indirecte (ou « oblique externe »)

Il faut s'efforcer de faire la herniorraphie la plus simple, la plus efficace et la plus facilement reproductible, l'utilisation de matériel prothétique étant à priori exclue, de même que l'intervention dite de Shouldice dont la technique paraît difficilement reproductible avec sécurité entre des mains non exercées. Nous proposons donc la technique de Bassini modifiée.

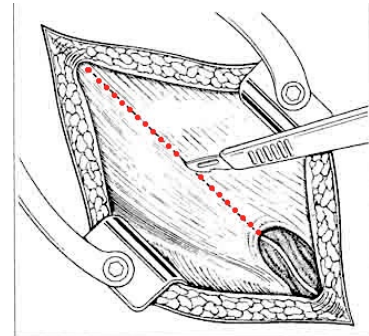
Incision cutanée

L'incision classique part de l'épine du pubis en direction de l'épine iliaque, mais il est préférable de la faire plus horizontale siégeant à environ 2cm au dessus de l'épine pubienne. Sa longueur est adaptée à la taille de la hernie et la corpulence du patient.

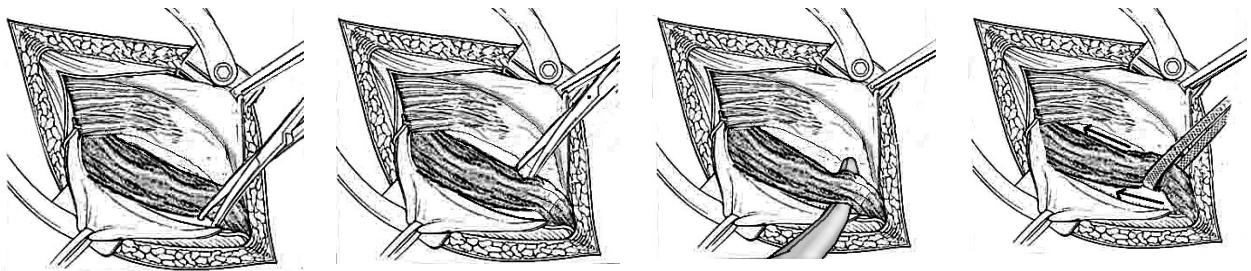
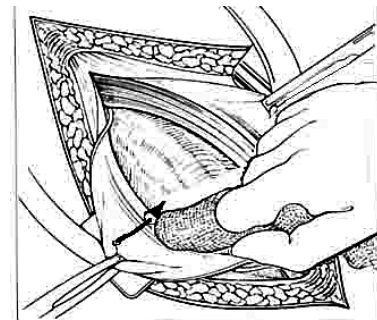


Découverte du cordon et traitement du sac.

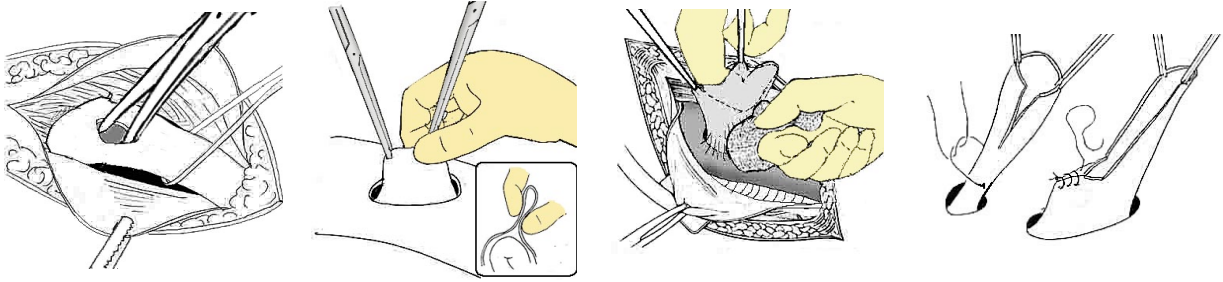
Après incision cutanée on parvient, par dilacération à l'aide des écarteurs, sur l'aponévrose du muscle oblique externe, blanc-nacré à fibres longitudinales. L'index recourbé découvre, au contact de l'épine du pubis, l'orifice inguinal superficiel. L'incision de l'aponévrose, au bistouri puis aux ciseaux, se fait dans l'axe de ses fibres en direction de l'orifice jusqu'à ouvrir celui-ci, exposant l'ensemble du cordon spermatique.



Les deux feuillets de l'aponévrose sont soulevés par une pince. Le cordon est abordé à la partie basse de l'incision. Il est d'abord libéré de la face profonde du feuillet externe de l'aponévrose en raclant celle-ci jusqu'à son renforcement profond que forme l'arcade crurale, au contact de l'épine pubienne.



On y ébauche, de la pointe des ciseaux fermés, le contournement postérieur. Puis, sous le feuillet interne, le cordon est séparé du tendon conjoint jusqu'à rejoindre le contact de l'épine pubienne. Ainsi contourné, le cordon est soulevé par une pince d'Ombredane ou par une compresse dépliée. Sa mobilisation vers le haut conduit à l'orifice profond. C'est à ce niveau que l'on recherche le sac, par incision ou débridement de la fibreuse qui entoure le cordon. Le sac est facilement reconnaissable par sa couleur blanchâtre. Il est clivé des éléments funiculaires.

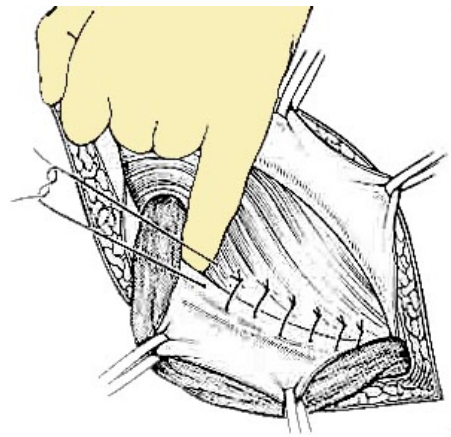


Le sac est ouvert sur un pli que soulèvent deux pinces fines, en vérifiant au préalable par la palpation que ce pli est fin et que l'on sent glisser ses deux feuillets l'un sur l'autre (sinon, se méfier d'avoir pincé avec le sac l'intestin ou la vessie). Y introduire l'index qui soulève et tend le sac, ce qui facilite la poursuite de la dissection à l'aide d'une compresse. Le fond du sac atteint, celui-ci est verticalisé et sa base dégagée à l'orifice profond. Il faut toujours, avant sa ligature, s'assurer, par la brèche créée, de l'absence de toute interposition digestive ou de la corne vésicale reconnaissable à sa paroi épaisse et charnue. La ligature est effectuée par un point transfixiant, par une bourse ou un surjet de fil fin, au mieux à résorption lente. La section du sac puis de la ligature permet la réintégration du moignon dans la profondeur. Si le cordon résiduel paraît très épais, il faut l'amincir en sectionnant transversalement sa gaine fibromusculaire (après avoir repéré les vaisseaux spermatiques et le canal déférent), et en réséquant un éventuel lipome.

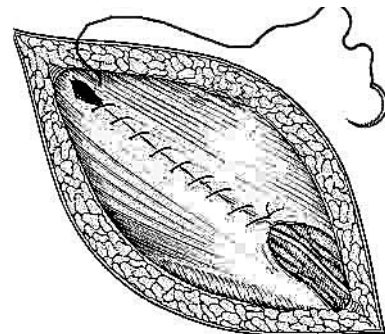
Réfection de la paroi.

Elle est effectuée en deux plans en arrière du cordon qui est maintenu vers le bas et en dehors par un écarteur. Une saillie gênante du *fascia transversalis* peut être refoulée en profondeur par une compresse (munie d'un long fil pour ne pas l'oublier !) ou par le dos d'une cuiller (très pratique dans une boîte de hernie ...).

- **Plan profond :** le tendon conjoint est suturé à l'arcade par cinq à six points séparés de fil non résorbable, menés le l'épave vers l'orifice profond. Sur le tendon les prises peuvent être larges, mordant surtout sur sa face postérieure (la plus ferme). Sur l'arcade les prises doivent au contraire rester superficielles laissant toujours l'aiguille apparente pour éviter les blessures de la veine fémorale sous jacente. L'orifice profond est ainsi resserré, mais en laissant un espace suffisant pour laisser passer une pulpe à côté du cordon.



- **Plan superficiel :** les deux feuillets de l'aponévrose du muscle oblique externe sont suturés bord à bord, de bas en haut, en avant ou en arrière du cordon. S'il existe une étoffe suffisante, une suture en paletot (feuille interne sous le feuillet externe) permet de retendre et de renforcer l'aponévrose.



Fermeture de l'incision.

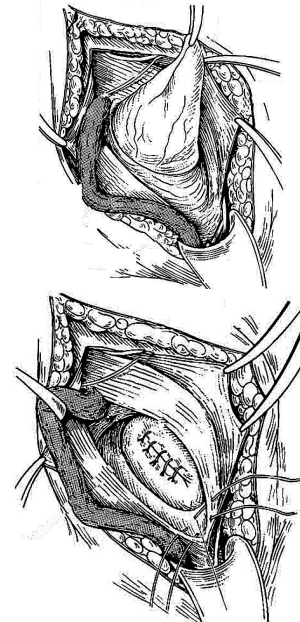
L'intervention étant considérée comme aseptique (classe I), la peau est refermée complètement après avoir vérifié une parfaite hémostase des plans sous-cutanés (risque d'hématome de paroi).

Hernie inguinale directe

Dans sa variété commune, la hernie directe, reconnue au cours de l'intervention, est traitée par refoulement de la protrusion du fascia transversalis. Celui-ci est remis en tension par quelques points ou par une bourse. La réfection pariétale est identique à celle précédemment décrite.

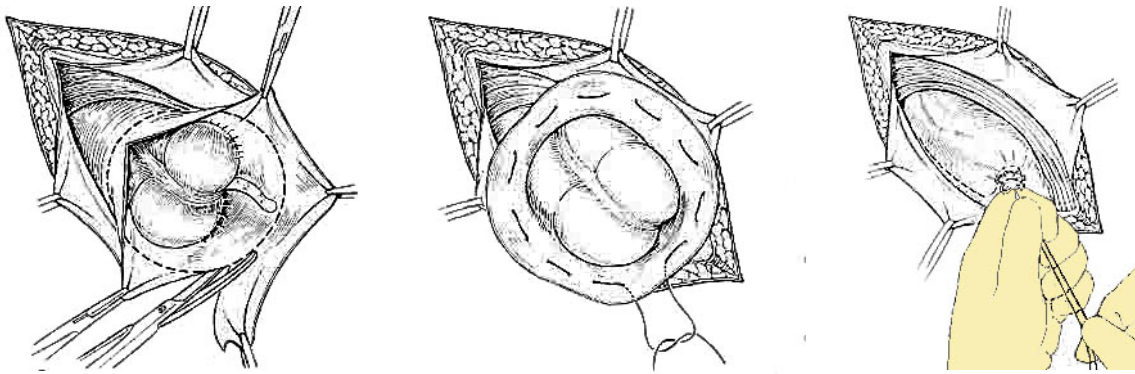
L'exploration du cordon n'est justifiée que si l'on soupçonne une hernie indirecte associée.

La hernie de Busoga (décrite en Uganda) qui traverse le tendon conjoint, comporte un sac péritonéal à collet étroit qu'il convient de réséquer, et un orifice tendineux traité par suture bord à bord.



Cas particuliers de hernie inguinale

Hernie par glissement



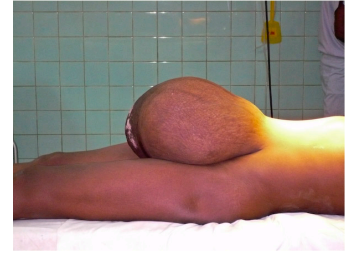Le glissement vésical ou colique se traduit, après ouverture du sac en zone mince, par un épaissement de la paroi du sac péritonéal dont le contenu n'est pas mobilisable. Il peut s'agir du côlon ou de la vessie. Une ouverture limitée du fond du sac en zone mince confirme le glissement. Il ne faut réséquer que la partie libre du sac, qui est refermé par un surjet ou une bourse.

Hernie inguino-scrotale volumineuse

Devant une énorme hernie irréductible il faut craindre le risque d'insuffisance respiratoire aigue postopératoire et savoir récuser l'intervention. Si l'indication est retenue, voici les difficultés propres à ce type de hernie, et des solutions pouvant être utiles pour les surmonter :

Le volume de la hernie

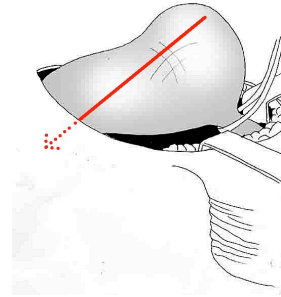
Il faut impérativement commencer l'opération par réduire la hernie. Si cela n'est pas possible avant d'inciser, sous anesthésie, il faut le faire après ouverture du canal inguinal, soit en débridant le collet musculo-aponévrotique par une incision sur le doigt introduit sous l'arche supérieure de l'orifice profond, soit après ouverture du sac en zone mince permettant de réintroduire l'intestin hernié anse par anse dans l'abdomen.



Les adhérences du sac

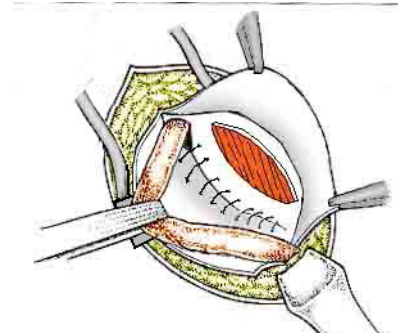
- à l'intestin qu'il contient, et à son environnement périphérique (vessie, parois du canal inguinal, vaisseaux spermaticques). On les constate après ouverture du sac en zone mince. Il peut s'agir d'une hernie par glissement (cf. Ci-dessus) mais aussi d'adhérences pathologiques ;

- Il ne faut pas insister dans le décollement de ces adhérences s'il s'avère difficile mais, après avoir libéré les adhérences externes les plus lâches et refermé le sac, isoler le cordon à son pôle inférieur, le plus bas possible en avant du pubis, refouler l'ensemble du sac dans l'abdomen ;



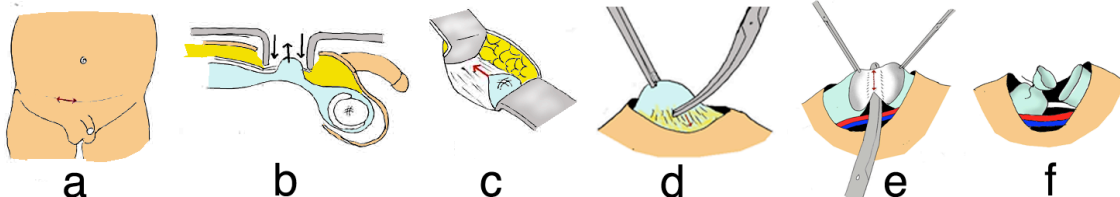
- aux parois du scrotum. La manœuvre précédente n'est pas possible (on ne peut pas isoler le cordon en dessous du sac). Il faut alors, sac ouvert, le sectionner par voie endosacculaire, refermer sa partie proximale, isoler le cordon en regard, et refouler le sac ainsi fermé dans l'abdomen. La partie distale du sac est laissée ouverte (comme chez l'enfant).

- **L'importance du déficit pariétal**, ne permettant pas une suture conjoint-Cooper sans tension. Il faut alors recourir à une incision de décharge sur l'aponévrose du muscle grand droit, après l'avoir largement séparée de l'aponévrose de l'oblique externe, ce qui permet de mobiliser le tendon conjoint et de le suturer sans tension à l'arcade crurale.



Hernie de l'enfant

La hernie est toujours indirecte par persistance du canal péritonéo-vaginal, souvent communicante avec la vaginale. L'indication opératoire n'est justifiée qu'à partir d'un an ; elle doit être très prudente si la hernie n'est pas symptomatique.



- *Chez le jeune enfant*, le principe est de mettre en évidence le sac à l'orifice superficiel sans incision aponévrotique ni mobilisation du cordon. A partir d'une courte incision cutanée transversale dans le pli de flexion abdominal inférieur (a), le sac est localisé par une pression pariétale faisant saillir la hernie (b). Un refend sur l'aponévrose du grand oblique à partir de l'orifice superficiel favorise la dissection du sac (c). Ce sac est « pelé » de ses accolements sans aucune section tissulaire, et séparé avec prudence des éléments du cordon (d) puis ouvert de proche en proche. Seule son extrémité supérieure est suturée, le segment distal est abandonné sans fermeture. On ne cherche pas à refaire la paroi inguinale. Un ou deux points de fil résorbable suffisent à refermer le refend sur l'aponévrose.
- *Chez l'enfant plus âgé*, la technique se rapproche de celle de l'adulte avec ouverture limitée de l'orifice superficiel, isolement du cordon, section du sac à l'orifice profond et rétrécissement de celui-ci.

Hernie récidivée

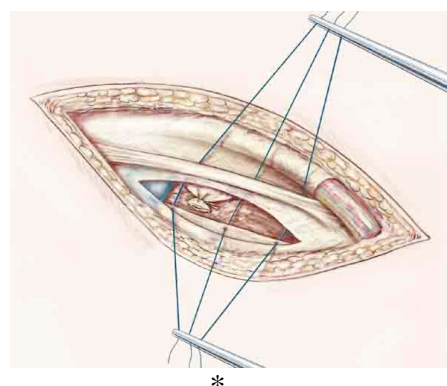
Souvent due à une insuffisance technique, la récurrence est accessible à une nouvelle herniorraphie retrouvant des structures intactes. En revanche, toute réintervention pour destruction pariétale secondaire à une infection postopératoire est vouée à l'échec en l'absence de possibilité de plastie prothétique. Il faut donc soigneusement interroger le patient pour reconstituer précisément les suites de la première intervention.

Cure de hernie crurale

Voie crurale

Elle doit être privilégiée, car plus simple, dans les hernies non compliquées. Une incision cutanée transversale est pratiquée un peu au dessus de la saillie de la hernie, juste au dessus du pli de l'aîne. Une fois le contact pris, en haut, avec l'aponévrose du grand oblique, il faut racler celle-ci vers le bas jusqu'à découvrir la tuméfaction herniaire. Celle-ci est libérée des tissus environnants jusqu'à son collet. Le fond en est ouvert aux ciseaux. Il faut traverser plusieurs plans de tissus épaissis jusqu'à parvenir sur le péritoine d'un sac de petite taille. Le contenu, souvent épiploïque, est réintégré en supprimant d'éventuelles adhérences. Le collet est suturé par un point tranfixiant et disparaît dans l'anneau crural.

L'orifice crural est refermé par deux ou trois points de fil non résorbable abaissant l'arcade crurale au ligament de Cooper qui a été mis en évidence par la palpation appuyée de l'index. Le passage des aiguilles à ce niveau est délicat du fait de la profondeur du ligament et de la proximité des vaisseaux fémoraux. Il faut utiliser des aiguilles courtes et s'aider d'une forte rétraction vers l'arrière de l'arcade crurale par un écarteur de Farabeuf. Les points sont d'abord passés dans le ligament d'avant en arrière puis dans l'arcade avant d'être noués.



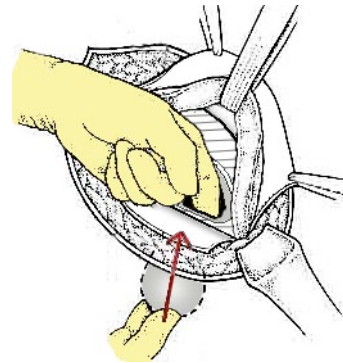
* illustration publiée dans : Journal de Chirurgie 2005, 142, 2, V. Benouaich, La hernie crurale étranglée, 98-101. Copyright ©2005 Elsevier Masson SAS. Tous droits réservés.

Voie inguinale (technique de Mac Vay)

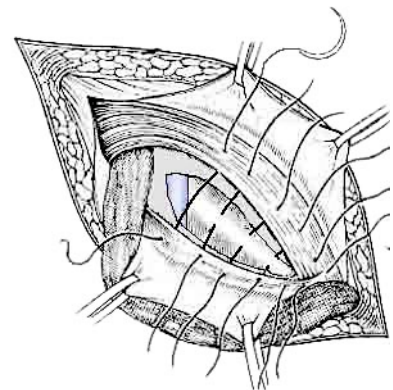
Elle est choisie dans les formes compliquées et dans les incertitudes du siège de la hernie.

Voie d'abord. L'incision cutanée est identique à celle de la cure de hernie inguinale. Après ouverture de l'aponévrose de l'oblique externe et isolement du cordon, il faut inciser *le fascia transversalis* à proximité de l'épine pubienne pour accéder à l'espace pré-péritonéal. L'anneau crural, occupé par le collet de la hernie, est repéré. Le sac crural est en général irréductible en dehors-même de toute complication.

Réduction de la hernie. Il est souhaitable d'éviter la section de l'arcade crurale. Le mieux est d'introduire la pointe de l'index dans l'orifice au contact du sac et de forcer légèrement. La dilacération relative associée à la poussée sur la hernie dans la région crurale, permet l'ascension du sac dans l'ouverture inguinale. Sa résection n'est pas nécessaire. En cas d'échec on peut inciser au bistouri l'arête du ligament de Gimbernat après avoir protégé le collet du sac en glissant derrière cette arête l'extrémité de ciseaux droits à bout rond. L'orifice crural est exposé en refoulant la graisse en profondeur (compresse repérée ou cuiller).



L'orifice peut être fermé par deux points abaissant l'arcade au ligament de Cooper. Mais cet abaissement ouvre l'espace inguinal et expose à une hernie inguinale secondaire. Il est donc préférable de faire aussi passer les points de suture par le tendon conjoint, comme pour la cure d'une hernie inguinale. Cette suture suture *arcade-conjoint-cooper*, qui mobilise beaucoup le tendon conjoint, nécessite une *incision de décharge* sur l'aponévrose antérieure du muscle grand droit comme elle est décrite plus haut. Elle est poursuivie en dehors par un ou deux points ne prenant que le tendon conjoint et l'arcade.



2. HERNIES ÉTRANGLÉES

Hernie inguinale étranglée

Diagnostic

Le plus souvent, le diagnostic de l'étranglement est fait devant la modification d'une hernie connue devenue brutalement ou progressivement douloureuse. Ailleurs, c'est la survenue d'une douleur inguinale brutale qui révèle la hernie. Parfois, c'est devant un tableau d'occlusion intestinale que *l'exploration systématique des orifices herniaires* fait le diagnostic. La tuméfaction inguinale est tendue, immobile, non impulsive et surtout douloureuse à la palpation avec *une douleur prédominance au niveau du collet*, recherchée du bout du doigt au dessus de la ligne de Malgaigne.

C'est cette douleur provoquée au collet qui permet le mieux de distinguer l'étranglement d'un simple engouement. Cet engouement est en effet peu douloureux et dépressible, il se laisse généralement réduire par un taxis patient (cf. infra). Il ne constitue pas en principe une indication chirurgicale d'urgence.

Chez l'enfant, l'étranglement herniaire peut survenir dès les premiers jours de la vie. Le bébé crie, s'agite, refuse de téter, vomit mais la température est normale de même que l'examen des tympan. C'est l'examen des orifices herniaires qui fait le diagnostic. Chez le jeune garçon, une hernie étranglée peut être associée à une ectopie testiculaire. Un étranglement de l'ovaire et/ou de la trompe peut s'observer chez la petite fille. Ovaire et testicule sont très sensibles à l'ischémie : dans ces cas, il faut opérer vite.

Traitement

L'étranglement herniaire engage toujours le pronostic vital. Sauver la vie impose de lever l'étranglement et l'occlusion aigue, objectif prioritaire par rapport à la réfection de la paroi.

Préparation du patient

Le bilan général apprécie les éléments de gravité. La perfusion intraveineuse de serum physiologique ou de Ringer-lactate est entreprise de même qu'une antibiothérapie (métronidazole et ampicilline). Une sonde naso-gastrique et une sonde vésicale sont mises en place.

La réduction manuelle (taxis)

Elle expose au risque de réintégrer dans l'abdomen une anse ischémique qui pourrait être responsable d'une péritonite secondaire. Elle ne doit donc être tentée que dans les cas vus tôt, en principe moins de trois heures après le début de la douleur et dans les cas d'engouement (cf. supra). Le succès est plus fréquent chez l'enfant.

En salle d'opération, sur un malade prémédiqué, les cuisses légèrement fléchies, la cuisse du côté de la hernie en abduction, on tente, par une pression douce et concentrique des deux mains, d'exprimer le contenu de l'anse herniée vers l'abdomen. Des bruits de filtration liquidienne précèdent la réintégration et doivent faire s'immobiliser les mains, car montrant alors qu'elles sont en bonne position. En cas de succès, la surveillance de l'abdomen est poursuivie et la cure de la hernie est faite dès que possible. En cas d'échec, il faut opérer immédiatement.

Incision cutanée

Elle est identique à celle employée à froid.

Traitement du sac et de son contenu

Après ouverture de l'aponévrose de l'oblique externe, le cordon apparaît déformé par le sac. Le collet est libéré en prolongeant vers le haut l'incision aponévrotique. L'incision du sac doit être prudente pour ne pas blesser l'intestin tendu sous jacent (prendre le soin de soulever un pli du sac entre deux pinces et de palper ce pli avant de l'inciser). Cette incision libère un liquide séro-hématique. On poursuit par la section du collet. Après avoir récliné le bord inférieur du tendon conjoint, on prolonge l'ouverture du sac. On sectionne aux ciseaux ou on dilate au doigt le collet fibreux. Il faut éviter alors que le contenu herniaire ne se réintègre spontanément dans l'abdomen. Le contenu peut être une simple frange épiploïque qui sera réséquée ou une anse intestinale, iléale ou colique, dont il faut apprécier la vitalité. Il est exceptionnel que l'état du côlon hernié soit préoccupant et sa réintégration parfois laborieuse est toujours possible. Il ne faut, en aucun cas, faire une appendicectomie de principe (sauf en cas d'appendicite associée évidente).

Le cas le plus fréquent est celui d'une anse iléale dont il faut apprécier la coloration, la motilité, l'état des battements artériels, en examinant particulièrement le sillon d'étranglement. Trois éventualités sont possibles :

- L'anse paraît saine, bien colorée et contractile avec de bons battements artériels. Elle peut être réintégrée ;
- L'anse a une paroi flasque, amincie, non contractile, de coloration violacée, voire « feuille morte », sans aucun battement artériel. Même si cet aspect n'existe qu'au niveau du sillon d'étranglement, l'anse doit être réséquée ;
- Entre ces deux extrêmes, l'hésitation est possible. On peut s'aider de l'application de compresses imbibées de sérum chaud et de l'injection dans le mésentère avec une aiguille intra-dermique de 2 à 5 ml de lidocaïne à 1%, en attendant dix minutes, contrôlées à la montre. Si, malgré ces manœuvres prolongées, un doute persiste : pas de recoloration, pas de réapparition du péristaltisme, il faut opter pour la résection.

La résection-anastomose obéit aux règles générales de la résection intestinale et de la suture digestive en un plan. (cf. chapitre correspondant). Pour éviter l'inoculation de la cavité péritonéale, il faut isoler le champ opératoire avant d'extérioriser largement l'anse à réséquer. Il est fondamental d'être à l'aise pour cette anastomose, trop souvent rendue difficile en raison d'une voie trop étroite et d'une turgescence veineuse par effet garrot résiduel. Il ne faut donc pas hésiter s'agrandir largement vers le haut en sectionnant les muscles sur le doigt.

Réfection pariétale

Elle est identique à celle d'une hernie simple dans les cas favorables. Si l'état de la paroi est très remanié et les plans difficiles à reconnaître, surtout s'il a fallu agrandir l'incision, il ne faut prendre aucun risque sur les vaisseaux ilio-fémoraux qui siègent en dehors. Se contenter alors de fermer le péritoine, et le plan antérieur (grand oblique) en avant du cordon. L'opération se soldera probablement par une récurrence mais aura permis de sauver la vie du patient.

Hernie crurale étranglée

Les hernies crurales se compliquent dix fois plus souvent d'étranglement que les hernies inguinales.

Diagnostic

La hernie crurale se révèle volontiers par l'étranglement avec apparition, à la partie haute et interne de la cuisse d'une douleur vive associée à des troubles digestifs, nausées ou vomissements parfois prédominants. On constate, au niveau de l'aîne, sous la ligne de Malgaigne, en dedans du battement des vaisseaux fémoraux, une tuméfaction très douloureuse fixée et non impulsive qu'il faut différencier d'une adénite aigue par la recherche d'une lésion infectée du membre inférieur ou de la sphère génitale. En cas de hernie de toute petite taille, il peut être utile d'examiner la femme en la plaçant au bord de la table d'examen, le membre inférieur du côté de la hernie pendant en dehors, en rotation externe.

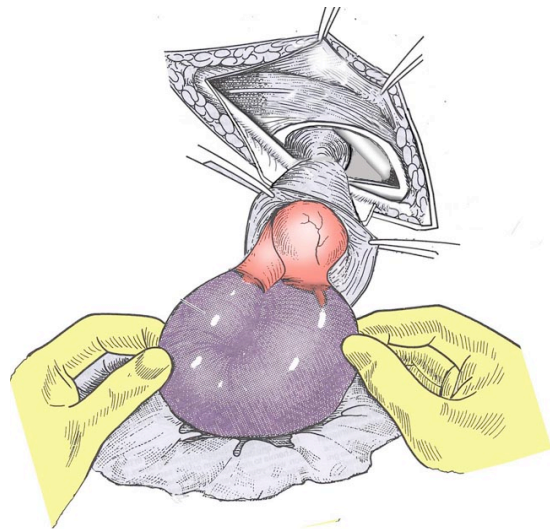
Traitement

Incision cutanée

La voie d'abord est inguinale permettant dans de meilleures conditions une éventuelle résection.

Découverte et traitement du sac

Après ouverture du fascia transversalis, la hernie apparaît au travers de l'anneau crural. Pour réduire le sac, on peut comme il est détaillé plus haut : soit introduire la pointe de l'index dans l'orifice au contact du sac et forcer légèrement, soit sectionner le ligament de Gimbernat, soit ici couper l'arcade crurale près de son extrémité inférieure. La technique est ensuite identique à celle décrite dans la hernie inguinale : ouverture du sac en empêchant la réintégration intempestive du contenu ; examen du segment intestinal hernié pour choisir entre réintégration et résection-anastomose.



Réfection pariétale

Elle est réalisée par une suture arcade-conjoint-Cooper avec incision de décharge comme décrite plus haut. Mais si l'on cherche le plus simple en urgence, une simple par suture de l'arcade crurale au ligament de Cooper peut suffire, en réinsérant l'arcade sur ce ligament si elle en a été désinsérée.

Réduction peropératoire d'une hernie

Quand une hernie est étranglée ou difficilement réductible, l'orifice doit être élargi :

- La pointe de l'index peut suffire à élargir suffisamment l'orifice.
- Sinon, s'élargir à l'instrument :
 - hernie inguinale : entamer verticalement les muscles à la partie haute de l'incision ;
 - hernie crurale :
 - section du ligament de Gimbernat ;
 - section de l'arcade près de son extrémité inféro-interne (seulement en cas de nécessité et de hernie étranglée).

Le phlegmon pyo-stercoral

C'est une situation grave avec un risque de septicémie et de choc septique. L'infection locorégionale peut diffuser vers l'abdomen sous forme de péritonite et/ou vers les parties molles sous forme de phlegmon cellulaireux.

Diagnostic

Le diagnostic repose sur l'association de signes locaux, de signes généraux et de signes digestifs :

- Localement, on observe une tuméfaction inguinale ou crurale très douloureuse, inflammatoire avec parfois des pustules ou des phlyctènes voire d'emblée une fistule purulente ;
- L'état général est altéré avec fièvre élevée et parfois des frissons qui, comme une hypothermie, doivent faire craindre une septicémie ;
- Les signes digestifs occlusifs, vomissements et arrêt du transit, sont propres à l'étranglement.

Traitement

Une antibiothérapie est immédiatement entreprise par voie veineuse.

Voie médiane première.

Lorsque le diagnostic est fait sur le tableau clinique, c'est l'indication d'une laparotomie médiane première. On repère et on isole dans le pelvis l'anse incarcérée qui est sectionnée au ras de l'orifice herniaire interne après fermeture temporaire de ses extrémités à l'aide de pinces, de gros fils ou des clamps. Le mésentère en regard est lié en une ou deux larges prises puis on recouvre les extrémités distales abandonnées dans le trajet pariétal par des compresses (comptées !) imbibées d'antiseptique. La section du mésentère est reprise avec ligatures vasculaires électives. Les extrémités intestinales sont recoupées en zone saine en maintenant un clamp souple sur le segment d'amont et l'on fait une anastomose termino-terminale ou latéro-terminale selon l'incongruence (cf. chapitre sur les anastomoses). L'abdomen est refermé.

Voie inguinale seconde

Après lavage, ablation des compresses, et fermeture de l'abdomen, le phlegmon inguino-scrotal ou crural est abordé par une large incision. Il faut exciser tous les tissus nécrotiques et exposer largement l'anse qui reste fixée à son collet. On évite, si possible, d'élargir l'anneau d'étranglement et on libère au doigt l'anse déjà sectionnée. Les parties molles scrotales sont lavées et la zone drainée par lame ou drain tubulaire permettant des lavages postopératoires. Un méchage de l'orifice herniaire pourrait éviter une éviscération. La peau est laissée ouverte.

Voie inguinale première

Lorsque le phlegmon est découvert lors de l'intervention herniaire, il faut abandonner l'abord local et continuer par laparotomie médiane. Dans les circonstances les plus défavorables (patient en trop mauvais état général, expérience trop réduite du chirurgien) le plus simple est une double iléostomie de sauvetage, *in situ*, les deux anses étant mises à la peau à la partie haute l'incision herniaire.

ÉVENTRATIONS

XP

Définition – rappel clinique

Il s'agit de l'issue de viscères abdominaux dans l'espace sous-cutané à travers un orifice pariétal non naturel, le plus souvent développé sur une incision chirurgicale.

L'éventration se traduit par une tuméfaction sous-cutanée visible ou palpable, impulsive et expansive à la toux, indolore et réductible si elle n'est pas étranglée.

Indications opératoires

Les circonstances dans lesquelles on peut être amené à opérer une éventration sont variables :

- Ce peut être une éventration de rencontre lors d'une laparotomie pour une autre raison, forçant alors à traiter cette éventration dans le même temps (voir le chapitre « Fermetures abdominales à problèmes »).
- Ce peut être également une éventration devenue douloureuse et irréductible. L'indication est impérative et urgente devant une éventration étranglée, avec douleur provoquée nette au niveau du collet, contre la paroi, à fortiori s'il existe déjà un syndrome occlusif. En revanche l'opération est moins urgente et peut être réalisée à froid devant une éventration seulement engouée, peu douloureuse, partiellement réductible et sans douleur nette au collet, surtout si sa cure s'annonce compliquée en raison de sa taille importante ou/et risquée en raison d'un mauvais état général du patient.
- L'indication se discute enfin à froid devant une éventration dont se plaint chroniquement le patient. Elle ne peut être retenue que si l'éventration est de volume notable ou croissant, ou si la gêne fonctionnelle est importante et empêche le patient de mener une vie normale. Il faut aussi tenir compte du fait qu'en situation précaire on ne dispose généralement pas de treillis prothétique, dont l'utilisation permettrait au mieux de réduire les risques de récurrence.

Il faut en particulier éviter d'opérer les fausses éventrations que sont les *diastasis des muscles droits*, pouvant se développer sur une cicatrice médiane, notamment chez la femme césarisée après des accouchements multiples. Il s'agit de voussures allongées et régulières de la paroi médiane, impulsives et expansives à la toux comme une hernie ou une éventration, mais se réduisant souvent spontanément à la contraction musculaire du passage de la position allongée à assise. Ces diastasis ne comportent aucun risque d'étranglement et entraînent généralement une gêne plus esthétique que fonctionnelle.

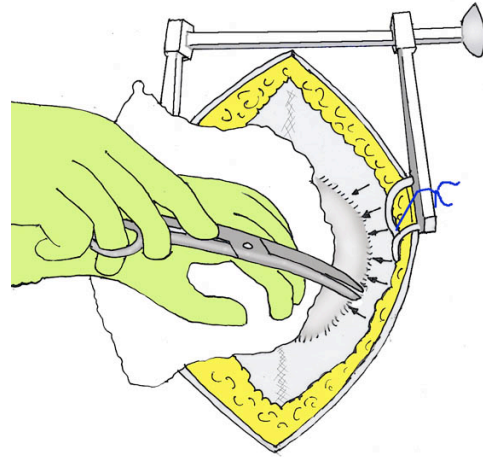
Cure chirurgicale d'une éventration médiane non compliquée

Temps initiaux de l'opération :

- **Préparation cutanée** particulièrement soignée au niveau de l'ombilic, véritable « piège à microbes » qui est souvent intéressé par l'éventration ;

- **Incision cutanée** reprenant la voie d'abord précédente, débordant largement les pôles supérieur et inférieur de l'éventration, avec excision éventuelle de la cicatrice que l'on peut laisser adhérente au sac, et désinsertion complète de l'ombilic (après l'avoir contourné en sous cutané) s'il est intéressé ou proche de l'éventration.

- **Dissection du sac.** Elle est commencée, à ras du sac s'il existe un plan de clivage ou à défaut plus à distance dans la graisse sous cutanée intacte. Mais dans tous les cas, en approchant du plan aponévrotique, il faut s'écarter du sac dans la graisse pour atterrir en zone saine sur l'aponévrose à distance des bords de l'orifice. On revient ensuite de façon concentrique vers cet orifice en « raclant » l'aponévrose et en faisant au fur et à mesure l'hémostase de vaisseaux perforants. Pendant cette dénudation aponévrotique, le bord de l'orifice est repéré du dos des ongles de la main gauche.



- **Réséction du sac.** Le sac est alors ouvert en zone non adhérente, le plus souvent près de l'orifice, est il est réséqué en le libérant de ses adhérences intestinales. Si cette libération d'adhérences s'avère dangereuse pour l'intestin, mieux vaut abandonner sur ce dernier une pastille du sac adhérent. Cette excision du sac doit se faire si possible sans ouverture de la gaine des muscles droit mais en ne laissant le long des berges qu'un minimum de tissu péritonéal ou graisseux.

La réparation pariétale proprement dite.

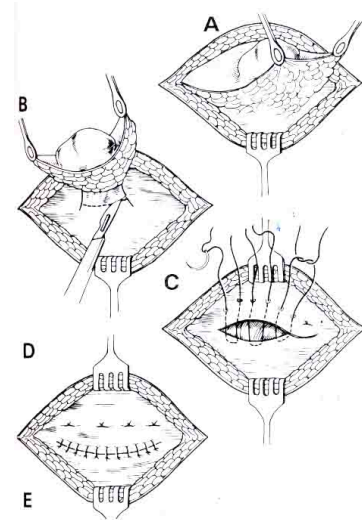
L'important n'est pas tant la fermeture du péritoine, réalisée en un plan séparé (au fil résorbable) seulement si elle est facile, que la réparation du plan musculo-aponévrotique.

Le principe est de faire plus que la simple suture qui a échoué la première fois, en sachant se passer d'un treillis synthétique, et en distinguant trois situations :

- **Petites éventrations : la suture**

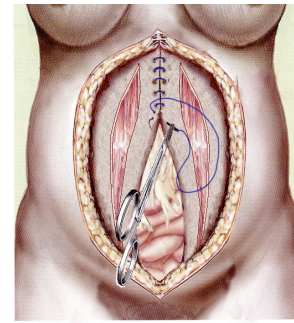
Les berges se laissent rapprocher sans tension

Elles sont suturées transversalement et « en paletot » comme ci-contre



- **Éventrations moyennes : la plastie musculo-aponévrotique**

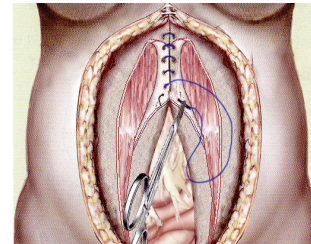
On parvient à amener les deux berges en contact, mais sous tension (à l'aide de fortes pinces à griffes). On expose l'aponévrose antérieure des deux muscles droits sur les deux tiers de leur largeur. On réalise d'abord la suture des berges péritonéo-aponévrotiques en un plan de gros fil lentement résorbable. On soulage ensuite cette suture par des incisions de décharge sur l'aponévrose antérieure des muscles droits.



*

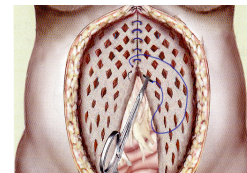
Ce procédé comporte deux variantes :

- *le retournement du bord interne de chaque incision* à la Welti-Eudel indiquée si une tension persiste après ce incisions. Ce retournement n'est possible que si le bord interne de la gaine du muscle droit n'a pas été ouvert lors de sa dissection.



*

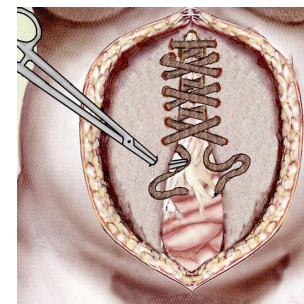
- *les incisions de décharge en quinconce*, indiquées si l'aponévrose est de mauvaise qualité ou remaniée par des cicatrices.



*

- **Grandes éventrations : le laçage cutané.**

Quand il est impossible de rapprocher au contact les deux bords de l'éventration Cette méthode a fait ses preuves avant l'apparition des treillis synthétiques en pays favorisé. Elle utilise une double lanière cutanée prélevée sur la peau en excès de l'éventration et démunie de sa graisse. Les orifices aponévrotiques et le passage de la peau à travers eux sont réalisés par une pince. La lanière est suturée à la peau par des points séparés étagés.



*

Fermeture cutanée et drainage

La fermeture cutanée peut être complète car il s'agit d'une opération aseptique, mais les décollements sous-cutanés réalisés rendent souhaitable un drainage de cet espace, si possible par un double drainage aspiratif de type Redon. A défaut de ce matériel, il faut se résoudre à un drainage ouvert, dont le plus simple est réalisé en en laissant la plaie légèrement béante entre des points cutanés espacés.

* illustration inspirées de : Journal de Chirurgie 2004, 141, 4, J. L. Bouillot, Traitement des éventrations abdominales par prothèse de Dacron® rétromusculaire, 233-237. Copyright ©2004 Elsevier Masson SAS. Tous droits réservés.

Prévenir l'éviscération...

Comme lors de toute fermeture de laparotomie médiane, il faut réfléchir au risque d'éviscération précoce, a fortiori quand il s'agit comme ici d'une réintervention. Pour peu qu'il existe un ou plusieurs autres facteurs de ce risque (insuffisance respiratoire ou toux chronique, sujet immuno-déficient ou simple impression d'une paroi musculo-aponévrotique de mauvaise qualité et d'une réparation fragile), il ne faut pas hésiter à utiliser une des deux méthodes proposées et décrites au chapitre « Ouvertures et fermetures de l'abdomen », contention adhésive ou points totaux. La contention adhésive reste la plus simple et la plus indiquée ici car il n'existe pas d'orifice latéral de drainage et de stomie pouvant gêner et compromettre l'efficacité de cette contention.

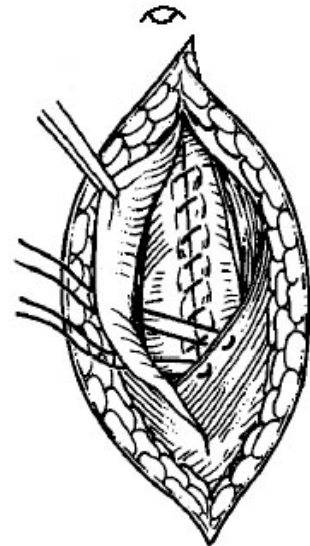
Cas particuliers

Éventration étranglée

Comme en cas de hernie étranglée (cf. « Hernies de l'aîne »), il peut être nécessaire de réséquer une anse intestinale manifestement nécrosée, voire de l'aboucher en stomie latérale si les conditions ne se prêtent pas à une anastomose en sécurité. La réparation pariétale est identique à celle d'une éventration non étranglée, mais ici le caractère septique de l'opération doit faire craindre un abcès de paroi, et le prévenir par une fermeture délibérément lâche de la peau qui doit être béante entre les points pour assurer un drainage suffisant.

Éventration sous-ombilicale

L'anatomie de la paroi médiane sous-ombilicale est particulière par le fait que, sur les 2/3 inférieurs de cette médiane les muscles droits y ont été dépourvus de gaine aponévrotique postérieure, seulement recouverts par un mince *fascia transversalis*. La pratique de grandes incisions de décharge sur l'aponévrose antérieure risque donc de fragiliser le plan musculaire et doit être évitée. Si la suture des berges musculo-aponévrotique se fait sous tension et nécessite d'être soulagée, il faut donc préférer à ces grandes incisions des incisions en quinconce. Heureusement, à ce niveau, et notamment chez la femme multipare les berges se laissent très facilement rapprocher au point qu'il est possible de les superposer par une suture en paletot, ce qui a l'intérêt de remettre en tension et d'épaissir la paroi, souvent très amincie chez ces patientes. Cette suture en paletot doit se faire au fil résorbable, après avoir avivé au bistouri froid ou électrique la face antérieure de l'aponévrose où sera suturée le bord libre de la berge opposée.



ÉVISCÉRATIONS

XP

Définition – étiologie

Issue postopératoire précoce des viscères abdominaux à l'extérieur de la cavité abdominale, la survenue d'une éviscération doit toujours faire réfléchir à la raison de sa survenue. Il peut s'agir d'une déchirure ou d'une désunion de la suture sous l'effet d'un effort de contraction abdominale (toux, vomissement, changement de position) associé à des facteurs favorisants dont on peut alors regretter qu'ils n'aient pas fait l'objet d'un traitement préventif (détaillé au chapitre « Fermetures abdominales à problèmes »). Il peut aussi s'agir d'une complication fragilisant la suture ou la mettant en tension (abcès de paroi, péritonite ou occlusion...), ce qui souligne l'importance de penser systématiquement à ce genre de complication devant une éviscération sans cause apparente.

Diagnostic et indication opératoire

Le diagnostic d'éviscération est évident en cas d'issue visible, plus ou moins importante, de l'intestin à l'air libre ou dans le pansement. La réintervention doit alors être immédiate après couverture par un pansement absorbant stérile et enveloppement de l'abdomen dans un linge propre.

Plus difficile est le diagnostic d'éviscération « couverte » : seule la suture cutanée tient encore et recouvre une tuméfaction molle, réductible ou non, n'ayant ni les caractères d'un abcès ou d'un hématome, mais avec suintement très évocateur d'un liquide séreux entre les points de suture. Autre signe précieux : la disparition du « bourrelet » de la suture musculo-aponévrotique que l'on palpe normalement dans les suites précoces d'une laparotomie. L'abstention peut être alors autorisée dans l'espoir d'obtenir une cicatrisation de la peau (au prix d'une éventration), mais à la quadruple condition :

1. *qu'il n'y ait aucun doute sur le diagnostic d'éviscération couverte* (le doute avec un abcès ou un hématome de paroi n'autorise aucune désunion cutanée exploratrice en dehors de la salle d'opération...). La ponction est formellement contre-indiquée ;
2. *qu'il n'y ait aucun critère de complication profonde*, notamment aucun signe infectieux ni aucun signe occlusif (tout vomissement doit être considéré comme l'étranglement d'une anse dans la paroi) ;
3. *que la paroi abdominale soit fermement contenue par un sanglage circulaire en tissu* (la contention adhésive est ici impossible ou aléatoire en raison de l'écoulement à travers les points qui risque de décoller ce bandage) ;
4. *qu'une surveillance clinique rapprochée soit réellement possible et assurée par un personnel compétent*, notamment lors de la réfection quotidienne ou biquotidienne du pansement et du sanglage de la paroi.

Si tous ces critères ne sont pas réunis, il faut traiter opératoirement cette éviscération.

Traitement chirurgical

Quelles que soient la taille de l'éviscération, il faut commencer par :

- **reprendre toute la voie d'abord précédente** et ne pas se laisser aller à la tentation de respecter des segments « paraissant solides » de la suture ;
- **rechercher une complication sous-jacente** (abcès profond, péritonite, nécrose, perforation, lâchage de sutures viscérales ...) et bien entendu la traiter en priorité.

Le traitement de l'éviscération proprement dite se déduit des techniques et des principes détaillés au chapitre « Ouverture et fermeture de l'abdomen ». Tout dépend du degré de tension de la paroi lorsque l'on tente de rapprocher les berges musculo-aponévrotiques à l'aide de fortes pinces à griffes :

- **Si la paroi ne tend pas**, une fermeture aponévrotique simple peut être faite à condition d'y associer une protection pariétale. Celle-ci peut être assurée par une contention adhésive en l'absence d'orifice de drainage ou de stomie, ou de points totaux dans tous les autres cas ;
- **Si la paroi tend modérément** et les berges peuvent être amenées en contact, la suture aponévrotique doit être soulagée par des incisions aponévrotiques de décharges et associée comme ci-dessus à une protection pariétale par adhésifs ou points totaux ;
- **Si la paroi tend fortement** et les berges ne peuvent être amenées en contact, il faut absolument éviter toute tentative de fermeture en force, exposant trop à une récurrence de l'éviscération ou à un syndrome compartimental. Il s'agit ici d'une bonne indication de suture cutanée exclusive associée à des incisions cutané-aponévrotiques de décharge. L'enjeu est vital et il ne faut pas se préoccuper de l'éventration qui résultera de ce geste de sauvetage.

Dans tous les cas, les points de la fermeture cutanée médiane doivent « tenir » au moins quinze jours. C'est dire l'importance de les faire assez larges, pour qu'ils prennent une quantité suffisante de peau, mais aussi peu serrés pour qu'il n'entraînent pas d'ischémie cutanée et ne déchirent progressivement la peau. Les agrafes et les surjets cutanés sont ici proscrits.

APPENDICITES

XP

L'appendicite pose des problèmes de diagnostic et de traitement très variables au chirurgien. Tout peut être simple quand le patient, un homme ou un adolescent en bon état général, est vu tôt, même en cas d'appendicite grave d'emblée. Tout peut être difficile dans certaines formes vues tardivement (plastrons ou abcès) et sur certains terrains (immuno-déficience, petit enfant, femme).

DIAGNOSTIC

Signes fonctionnels et généraux

De tous les signes classiques il faut en pratique retenir les éléments essentiels suivants :

La douleur spontanée

Le plus souvent : elle est iliaque droite mais parfois médio-abdominale ou épigastrique, notamment chez l'enfant. Elle est continue et rarement très intense au début (contrairement à l'intensité et les paroxysmes des coliques hépatiques et néphrétiques et des occlusions par volvulus du grêle).

Les signes digestifs associés

Nausées, vomissements, diarrhée ou constipation sont classiques mais n'ont rien de spécifique et peuvent manquer.

La fièvre et l'hyperleucocytose

Ce sont des critères d'infection, utile pour évaluer la gravité et l'urgence opératoire quand ils existent et quand le diagnostic d'appendicite est évoqué en premier, mais ils peuvent manquer, y compris dans des formes graves...

Examen clinique

La langue est rarement normale, blanche ou brune, signant un problème digestif.

La douleur provoquée de la fosse iliaque droite (FID) est le seul signe pratiquement constant, y compris dans les formes ectopiques, car si la pointe de l'appendice peut être ectopique et donner une douleur provoquée hors de la FID, sa base reste en règle localisée dans la FID. On peut donc a priori éliminer ce diagnostic si toute la fosse iliaque est parfaitement souple et indolore. Pour sensibiliser cette douleur provoquée, quand elle paraît peu importante, il faut placer le patient en légère inclinaison latérale gauche, de façon à laisser dernières anses grêles quitter la FID, et la cuisse étendue de façon à déplacer vers l'avant l'ensemble caeco-appendiculaire ;

L'existence d'une défense pariétale ou a fortiori d'une contracture, telle qu'elles sont définies au chapitre général « Conduite à tenir devant une douleur abdominale », *signifie « péritonite »*. Il importe alors d'en apprécier l'étendue, notamment au delà de la ligne médiane, pour le choix de la voie d'abord chirurgicale

Les touchers pelviens, à la recherche d'une douleur en haut et à droite. Cette douleur provoquée n'est pas nécessaire au diagnostic de l'appendicite dont elle signe seulement son extension vers le bas s'il existe par ailleurs une douleur provoquée nette de la FID. Mais elle est utile pour éliminer une masse pelvienne ou un bassin septique de la femme (voir ce chapitre) si le diagnostic d'appendicite reste incertain.

Examens complémentaires

L'échographie

Elle est facile à faire, mais pas toujours facile à interpréter, est surtout utile pour rechercher une collection abscondue de la FID.

Les radiographies d'abdomen

Elles sont utiles :

- quand il existe une suspicion de péritonite (défense ou contracture) pour éliminer un pneumopéritoine qui orienterait vers une perforation digestive (et modifierait la voie d'abord) ;
- quand il existe des signes cliniques d'occlusion, pour confirmer cette occlusion (images hydro-aériques), signant alors une appendicite évoluée ou une occlusion d'une autre cause.

Conduite à tenir en pratique

Au terme de l'examen clinique et des éventuels examens complémentaires :

Ou bien le tableau clinique est net :

Il existe une douleur provoquée nette, restant localisée à la FID, et sans autre diagnostic apparent : il faut opérer en urgence (dans les 24 heures) s'il existe au moins un des facteurs de gravité suivants :

- *défense ou contracture (signant la péritonite) ;*
- *fièvre supérieure à 38 ° ;*
- *hyperleucocytose supérieure à 10 000 GB/mm³.*

La voie d'abord est alors une voie iliaque droite (cf. « Ouverture et fermeture de l'abdomen »).

En l'absence de tous ces signes de gravité, on peut s'abstenir d'opérer d'emblée et surveiller le patient, rechercher une cause apparemment médicale (apparition d'une diarrhée aiguë, d'un test positif de typhoïde par exemple), prescrire un antispasmodique (mais pas d'antibiotiques, en l'absence de signes infectieux sévère, qui risquent de masquer les signes de gravité ci-dessus) et opérer le patient si la douleur provoquée persiste au delà de 48 heures sans autre explication ou s'il apparaît un signe de gravité.

Ou bien le diagnostic n'est pas sûr

On pense à l'appendicite parce qu'il existe une douleur provoquée de la FID, mais on hésite à poser le diagnostic pour les raisons suivantes :

- **La douleur provoquée de la FID est légère** (simple « sensibilité ») et la paroi parfaitement souple. On peut alors attendre en surveillant le patient comme conseillé plus haut ;

- **La douleur provoquée s'étend :**
 - *Vers le haut*, dans le flanc et l'hypochondre droit. On peut alors imaginer une autre lésion, et principalement :
 - Une perforation d'ulcère duodéal. (cf. « Péritonites ») Il y a alors en règle une défense ou une contracture, et la douleur provoquée est souvent étendue au reste de l'abdomen. Il faut opérer en choisissant alors une voie d'abord médiane pour pouvoir faire face aux deux diagnostics ;
 - Une cholécystite aigue (voir ce chapitre) s'il n'existe pas d'intervalle libre, indolore, entre la douleur provoquée et le rebord costal (l'existence de cet intervalle libre permet d'éliminer une cholécystite aigue). L'échographie est alors utile si elle montre une lithiase vésiculaire. L'opération par médiane s'impose dans le doute s'il existe une grosse vésicule palpable ou une défense.
 - *Vers le bas*, jusqu'au pubis sans intervalle libre (l'existence de cet intervalle libre et l'absence de douleur aux touchers pelviens permettent d'éliminer une infection pelvienne). Chez la femme on hésite alors avec une infection utéro-salpingienne droite (cf. manuel de gynécologie-obstétrique), surtout si l'on constate des leucorrhées et une douleur à la mobilisation utérine. S'il existe une défense ou une collection visible à l'échographie, l'opération par médiane est justifiée. Sinon un traitement médical (antibiotique + glace sur le bas-ventre) peut être tenté, et poursuivi s'il est efficace au bout de 24 heures ;
 - *En dedans*, atteignant ou dépassant la ligne médiane. Il faut craindre une appendicite déjà évoluée, ou mésocoeliaque, voire une péritonite déjà étendue s'il existe une défense, et la voie d'abord médiane est préférable ;
 - *Vers l'arrière*, dans la fosse lombaire droite. Il peut s'agir de l'évolution d'une appendicite rétrocaecale, mais aussi d'une infection pyélorénale (pyélonéphrite aigue, pyonéphrose, ou abcès périrénal), surtout s'il existe des troubles mictionnels ou une infection urinaire. Dans le doute il est préférable d'opérer que de pas passer à côté d'une appendicite.
- **Il existe une diarrhée importante.** La douleur de la FID peut être le fait d'une inflammation du grêle terminal et du caecum d'origine virale, typhique ou parasitaire (amibiase). Une gastro-entérite banale peut aussi donner lieu à une douleur provoquée le long du cadre colique (donc aussi à gauche où l'on peut palper le côlon spasmé). S'il n'existe pas de douleur provoquée forte, de défense ni de contracture (qui doivent faire craindre une perforation et opérer dans le doute), on peut rechercher une telle étiologie et la traiter médicalement en gardant le patient sous étroite surveillance ;
- **Il existe une masse ou un empâtement palpable de la FID.** S'il n'existe pas d'histoire ou de contexte évocateur d'un amoebome ou d'un cancer du caecum infecté (qui nécessite de toutes façon une opération), il faut penser à un *plastron appendiculaire*, constitué par un épaississement inflammatoire du caecum, des dernières anses grêles et de l'épiploon autour d'un appendice souvent rétrocaecal, et souvent d'un abcès.

Le diagnostic entre plastron et défense peut être difficile car dans les deux cas la palpation rencontre une résistance douloureuse à la dépression de la paroi. La seule différence clinique est que la défense n'a pas de limite nette contrairement au plastron dont on peut en principe dessiner le contour sur la paroi. Dans le doute il vaut mieux considérer qu'il s'agit d'une défense, donc d'une péritonite, et opérer. Si le plastron paraît le plus probable, l'idéal est de disposer d'une échographie, seule à pouvoir déceler un abcès collecté au sein de ce plastron, nécessitant un drainage chirurgical.

En l'absence d'abcès, ou d'échographie, on peut commencer par un traitement médical (glace et antibiotiques) qui peut permettre d'éviter une opération difficile. Mais il faut alors que ce traitement soit efficace : amélioration de la douleur spontanée et delà fièvre, diminution progressive du plastron dont les limites sont dessinées chaque jour sur l'abdomen. Une appendicectomie à froid doit être programmée deux à trois mois plus tard. Si l'amélioration n'est pas nette, il faut opérer car il existe alors probablement un abcès ;

- **Chez le petit enfant.** La douleur spontanée est difficile ou impossible à interpréter. Le seul signe constant est là encore la douleur provoquée de la FID qui, elle aussi, est difficile à mettre en évidence. Il faut donc beaucoup de patience et de douceur dans la palpation abdominale en commençant là où la douleur paraît la moins vive et la paroi la plus souple, en profitant des instants où l'enfant ne crie pas ou lors de l'inspiration entre les cris, et en comparant l'un à l'autre les deux côtés de l'abdomen. Ne pas hésiter à répéter l'examen quand l'enfant est plus calme. Si l'on conclut à l'existence d'une douleur provoquée constante lors de l'examen et d'un examen à l'autre, si l'on n'a pas d'autre diagnostic qu'une appendicite, et s'il existe un des trois critères de gravité énoncés plus haut, il faut opérer.
- **Chez la femme,** (cf. supra, en cas de douleur provoquée basse)
- **Chez le patient en très mauvais état général,** dénutri ou cachectique, ou manifestement immuno-déficient (tuberculeux, VIH-positif), le diagnostic peut être aussi difficile car l'interrogatoire peut être imprécis, la fièvre peut manquer et les signes d'examen (douleur et défense) être atténués. La constatation d'une douleur provoquée de la FID, constante sans autre explication, reste néanmoins une indication opératoire après une réhydratation par voie intra-veineuse. Si les risques anesthésiques paraissent trop importants, le traitement antibiotique reste la seule alternative à l'opération et mérite alors d'être tenté.

Traitement chirurgical

Voie d'abord

Son choix dépend de l'étendue des signes d'examen abdominal :

- **ou bien les signes (douleur provoquée, défense) restent localisés à droite,** sans dépasser la ligne médiane, et une voie d'abord localisée est justifiée. En situation précaire, nous déconseillons la classique voie de Mc Burney car elle est exigüe, difficile à agrandir de façon réglée, et peu adaptée aux appendicites compliquées, les plus fréquentes dans cette situation. Nous proposons *la voie de Jalaguier*, qui est une véritable petite laparotomie para-rectale du flanc droit, facile à agrandir vers le haut et vers le bas, et facile à refermer. (cf. « Ouverture et fermeture de l'abdomen ») ;

- **ou bien les signes dépassent la ligne médiane vers la gauche.** Il faut alors suspecter une péritonite étendue, surtout si la douleur provoquée est vive ou s'il existe une défense, et pratiquer une voie d'abord médiane.

Recherche et exposition de l'appendice

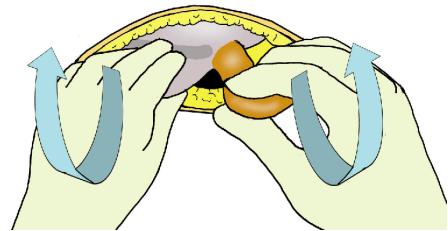
L'appendice est facilement repéré et mobile

S'il paraît sain, se méfier d'un autre diagnostic. Présence d'un épanchement ascitique ou purulent d'une autre origine ? Vérifier l'état du caecum et de l'iléon terminal : tuméfaction par une tumeur ou un amoebome ? inflammation (tuberculeuse ou typhique) ? granulations tuberculeuses ? État de l'annexe droite chez la femme, à la palpation digitale ? Penser à une myosite du psoas si le patient présentait un psoïtis.

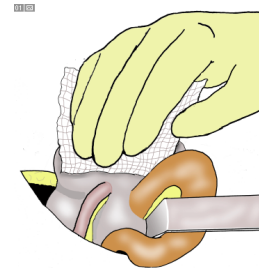
L'appendice n'est pas visible d'emblée

Il faut alors se rappeler que si la pointe de l'appendice peut être de siège variable, « ectopique », *sa base, elle, est pratiquement toujours sur le versant postérieur de la région iléo-coecale.*

C'est là qu'il faut aller la chercher, et pour cela il faut extérioriser la jonction iléo caecale : en saisissant à deux mains à la fois le caecum et la dernière anse grêle, pincés entre les doigts (directement puis à travers deux compresses pour affermir les prises), d'abord abaissés sur la peau en dessous de l'incision puis retournés au dessus de l'incision. Si on n'arrive pas à saisir à la fois le caecum et le grêle, il faut s'agrandir vers le haut, plan par plan (peau et aponévroses).



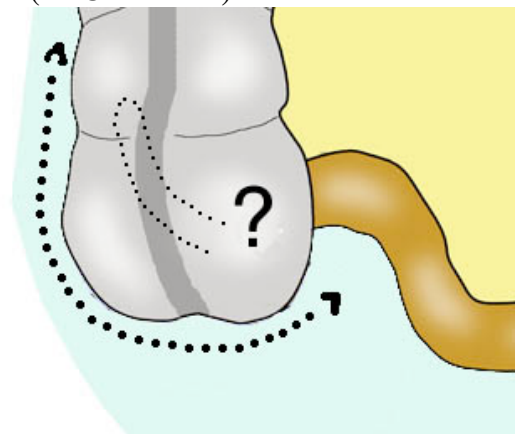
Maintenir alors le caecum sur la peau par la main droite de l'aide, et la dernière anse en dedans par un écarteur de Faraboeuf. La saillie de la base de l'appendice devient alors visible.



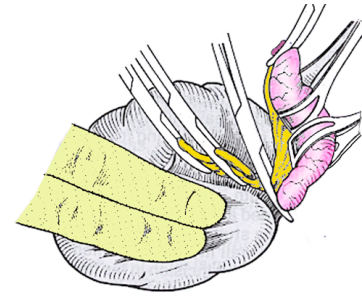
Exposition du corps de l'appendice

Une fois repérée la base, la recherche du corps se fait en suivant l'appendice qui :

- *ou bien est mobile*, et on passe au temps suivant (cf. Ci-dessous)
- *ou bien reste fixé et caché en situation rétro-caecale.* Il faut alors décoller le caecum de bas en haut et surtout de dehors en dedans en incisant vers le haut le péritoine de la gouttière pariéto-colique, et cela autant que nécessaire pour exposer et libérer la totalité de l'appendice. Si ce temps paraît difficile, c'est à nouveau une indication d'agrandir l'incision vers le haut (et en dehors pour l'incision cutanée).



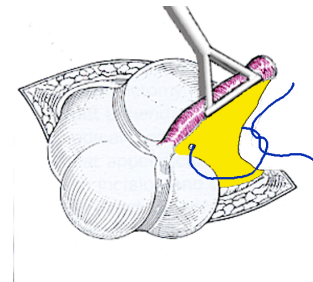
Ce temps peut aussi être facilité par la section de la base entre deux pinces de Kocher et sa dissection « rétrograde ».



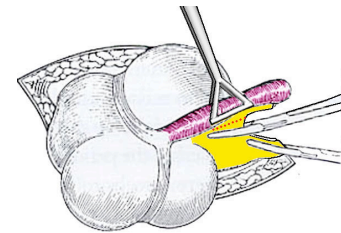
Section du méso

L'appendice est exposé par une pince fenêtrée placée à sa partie moyenne. La section doit toujours se faire près de l'appendice pour faciliter une éventuelle reprise de l'hémostase. Les pinces hémostatiques « de retour » ne sont pas nécessaires.

- Si le méso est long et étroit, il faut commencer par le fenêtrer près de sa base (sans être au contact du caecum où l'on risque de blesser une petite artère bordante) à l'aide d'une pince fermée ou de ciseaux fins. Passer un fil et le nouer autour du méso, à distance de l'appendice. La section doit porter au large du nœud (près de l'appendice).

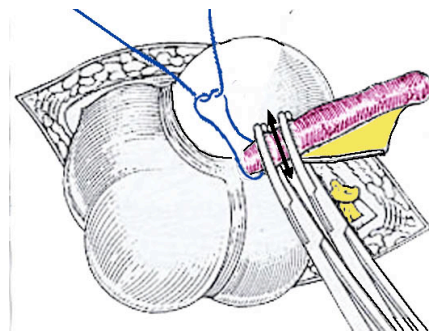


- Si le méso est court ou large, il faut placer des pinces sur le méso une par une, de la pointe vers la base, en sectionnant toujours le méso à ras de l'appendice avant de placer la pince suivante. toutes les prises, ici sans bec, doivent être liées par une ligature appuyée (cf. « Nœuds »)



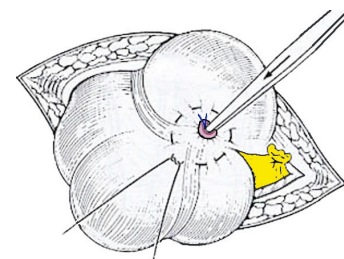
Section de l'appendice

Une deuxième pince de Kocher est placée à 5 mm de la première. L'appendice est sectionné entre les deux pinces et évacué. La section restante est débarrassée de la goutte ou du fragment septique qui l'occupe (avec la pointe du bistouri que l'on jette ensuite), et le moignon est attouché avec un antiseptique. Il est ensuite lié au fil résorbable (pas trop fin pour ne pas scier...).



Cas particuliers

Base appendiculaire pathologique, d'aspect ischémique ou suppuré. La ligature simple ne peut suffire car elle risque d'aboutir à une fistule caecale. Il faut la recouvrir par un enfouissement. À l'aide d'un fil résorbable fin on réalise une large bourse prenant la séreuse du caecum et celle de l'épiploon si la séreuse caecale est infiltrée



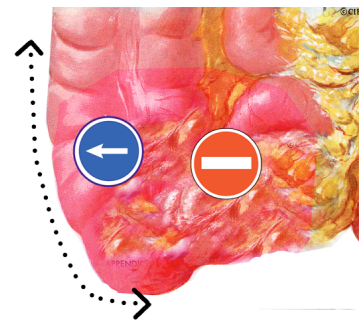
L'abcès appendiculaire

Il se distingue de l'appendicite suppurée par une collection fermée de pus, le plus souvent située en arrière du caecum qui se retrouve fixé et ne se laisse pas extérioriser. Ce n'est plus par en bas, mais par en dehors qu'il faut le décoller en incisant, ou effondrant au doigt, le péritoine de la gouttière pariéto-colique. L'issue de pus signe l'abcès dont la cavité est examinée. Si l'appendice est visible, il est saisi par une pince et enlevé de proche en proche comme si dessus. S'il n'est pas visible, c'est qu'il est englobé par la coque de l'abcès. Il ne faut pas alors chercher en pénétrant dans cette coque au risque d'ouvrir la paroi du caecum et du grêle qui en font aussi partie. Un simple drainage est suffisant. Programmer deux à trois mois plus tard une appendicectomie à froid, qui sera en règle plus facile.

Le plastron appendiculaire

Il peut s'agir d'une découverte opératoire ou d'un plastron diagnostiqué mais n'évoluant pas favorablement sous antibiothérapie.

La voie d'abord doit être large, et agrandie à la moindre difficulté. Il ne faut surtout pas chercher à dissocier le plastron par en avant, au risque d'une blessure intestinale qui serait grave. Mais là encore comme dans l'abcès (cf. Ci-dessus), il faut aborder et décoller le caecum par en dehors, dans la gouttière pariéto-colique. Il n'est pas rare alors que l'on découvre un abcès. La conduite à tenir est la même que pour un abcès : drainage avec ou sans appendicectomie.



La péritonite inattendue

On découvre du pus libre dans la FID. Il s'agit donc d'une péritonite. L'important est d'en évaluer l'étendue afin de la traiter complètement. Il faut commencer par dérouler, en remontant, le grêle terminal.

- Si au bout de quelques anses, le grêle et son méso sont toujours enrobés de pus, considérer qu'il s'agit d'une péritonite généralisée (qui aurait dû être soupçonnée à l'examen clinique par une défense ou une forte douleur provoquée dépassant la ligne médiane vers la gauche). La voie d'abord iliaque droite ne suffit pas, et il faut alors faire une laparotomie médiane, permettant seule d'explorer et de laver tout l'abdomen.
- S'il n'y a pas de pus dans la région médiane, l'intervention peut être poursuivie par voie iliaque droite, agrandie à la demande. Après l'appendicectomie et en s'aidant d'écarteurs appropriés (lames malléables) on aspire et lave méthodiquement :
 - vers le bas : la cavité pelvienne, jusqu'au cul de sac de Douglas dans lequel un champ protecteur est tassé provisoirement ;
 - vers le haut : la gouttière pariéto-colique, et la région péri-hépatique dans laquelle un long tube, de type sonde rectale ou drain thoracique, est poussé jusqu'au diaphragme, permettant un lavage au sérum jusqu'à ce qu'il revienne clair. Le drainage n'est pas systématique (cf. Ci-dessous).

Drainer ou pas ?

Le drainage est le plus souvent nécessaire dans les formes évoluées d'appendicite, mais ne doit pas être systématique.

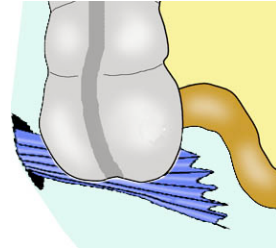
Le drainage s'impose dans les cas suivants

- *Abcès rétrocecal ou plastron ;*

- *Mauvaise qualité de la base appendiculaire* où a porté la ligature, même recouverte d'un enfouissement. Le but du drainage est alors de diriger une éventuelle fistule caecale, d'évolution généralement favorable, en évitant une péritonite par lâchage du moignon ;
- *Importante appendicite suppurée ou nécrotique ou péritonite évoluée* dans la FID.

Le drain

- doit être peu agressif : lame ondulée donnant dans un pansement épais ou mieux une poche collée, ou tube souple relié à un sac de recueil fonctionnant en siphonage (cf. « Drainage ») ;
- Il ne doit pas être placé au contact du grêle mais en arrière du caecum, à proximité du moignon appendiculaire ;
- Il doit ressortir par une contre incision latérale au dessus de la crête iliaque large en cas de lame ondulée, étanche autour du drain en cas de tube en siphonage. En aucun cas le drain ne doit sortir par l'incision antérieure, sauf dans le cas exceptionnel ou un problème d'hémostase nécessiterait un méchage compressif faisant en même temps office de drain.



Fermeture cutanée ?

Dés qu'il y a du pus ou de la nécrose, il faut considérer l'intervention comme « sale » (classe IV d'Altemeier) et donc à haut risque d'abcès de paroi. La peau ne doit donc pas être fermée de façon étanche, mais être laissée largement béante entre des points espacés.

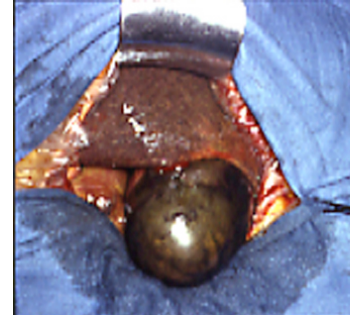
CHOLÉCYSTITES AIGUES

GP, XP

Définition, étiologie

La cholécystite aigue est due inflammation aigue de la vésicule, se compliquant le plus souvent d'une infection de la bile et des parois de la vésicule. La cholécystite peut être secondaire :

- à une lithiase. Un calcul vient alors obturer le canal cystique. Cette étiologie est de fréquence très variable d'un pays à l'autre. Une lithiase de la voie biliaire principale peut être associée ;
- à une typhoïde, par infection première de la paroi vésiculaire ;
- à des parasitoses (par migration du parasite dans les voies biliaires).

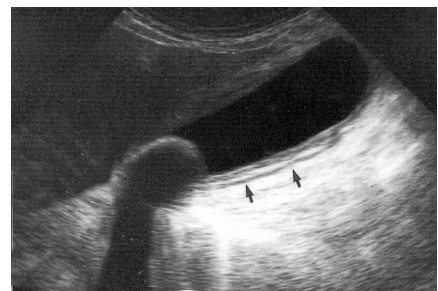

Mais il existe aussi des *cholécystites* « primitives », sans cause évidente, survenant plus volontiers :

- en situation de stress (polytraumatisé, grand brûlé) ;
- chez les sujets diabétiques ou séro-positifs (VIH).

Diagnostic

- *L'interrogatoire* peut retrouver une histoire de crises douloureuses évoquant des coliques hépatiques ;
- *La douleur spontanée* est constante, dans la partie haute de l'abdomen, le plus souvent à droite. Typique, c'est la colique hépatique, crise très intense, paroxystique, avec irradiation postérieure et haute. Mais la douleur peut être moins intense ;
- *Des vomissements* sont fréquents ;
- *La fièvre* peut manquer au début et n'apparaître qu'au stade d'infection ;
- *L'examen clinique* retrouve dans l'hypochondre droit, sans intervalle libre avec le rebord costal :
 - toujours une douleur provoquée de l'hypochondre droit. L'absence de douleur provoquée à ce niveau permet d'éliminer le diagnostic ;
 - parfois une grosse vésicule palpable et douloureuse ;
 - parfois une défense ou une contracture, signes de péritonite par diffusion ou perforation de la vésicule.
- *La numération globulaire* peut montrer une hyperleucocytose ;
- *Les radiographies* d'abdomen peuvent montrer l'opacité d'un calcul. Leur intérêt est surtout de montrer l'absence de pneumopéritoine et d'éliminer ainsi une perforation d'ulcère ;
- *l'échographie* est l'examen complémentaire de choix. Elle recherche :
 - un calcul (avec image de cône d'ombre) qui suffit au diagnostic s'il existe une douleur provoquée associée.
 - un épaissement de la paroi vésiculaire (fréquent mais non spécifique)
 - une volumineuse vésicule distendue.



Diagnostic différentiel. Il faut éliminer :

- *Une pyélonéphrite droite* : les signes sont plus postérieurs et parfois associés à des signes urinaires avec bandelette urinaire ou examen bactériologique des urines positifs. L'échographie ne permet pas de visualiser les lésions parenchymateuses du rein, mais une possible dilatation des cavités pyélo-calicielles et la constatation d'une vésicule normale doivent attirer l'attention ;
- *Une perforation d'ulcère* où la radiographie montre un pneumopéritoine, et *l'appendicite* où les signes sont plus bas (intervalle libre avec le rebord costal). Mais l'erreur n'est pas grave car elle conduit de toutes façons à une intervention ;
- *Un abcès du foie* est plus difficile et plus important à éliminer, suspecté sur une douleur à l'ébranlement hépatique et/ou parfois sur l'existence d'un autre foyer infectieux (appendicite). Les radiographies sans préparation montrent rarement un niveau liquide dans l'aire hépatique. Sinon, c'est l'échographie qui est le meilleur examen : elle montre une lésion hépatique hétérogène à contenu parfois liquidien. Ce diagnostic est important car le traitement antibiotique en première intention, permet parfois d'éviter la laparotomie.

Traitement

Quelque soit le tableau, il faut hospitaliser le patient, lui placer une perfusion intra-veineuse, une vessie de glace sur la zone douloureuse, et lui administrer des antibiotiques et des antalgiques.

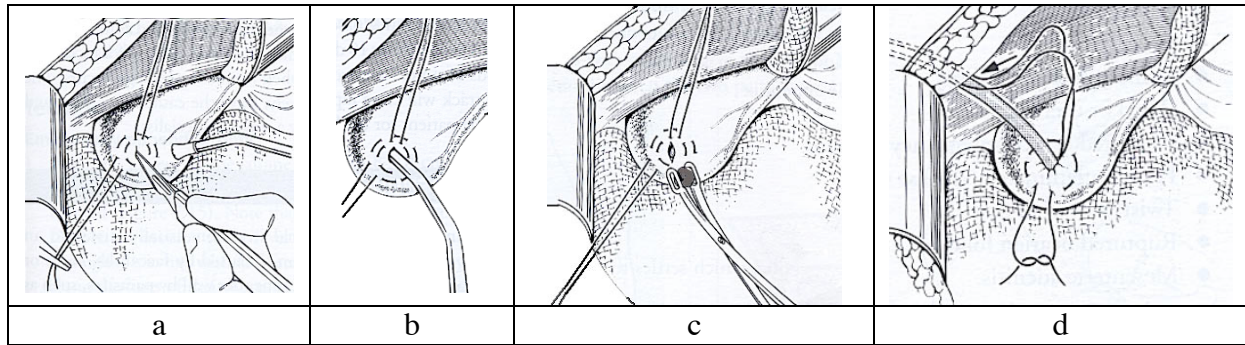
Une laparotomie s'impose en urgence s'il existe une contracture ou une défense, signes de péritonite, ou une grosse vésicule douloureuse (risquant de se perforer à tout moment). La différence entre ces deux critères cliniques n'est pas toujours facile (contrairement à la défense et à la contracture, la grosse vésicule douloureuse a un contour palpable), mais ils ont tous deux la même signification de gravité et d'indication opératoire rapide.

En l'absence de ces deux facteurs de gravité, l'intervention n'est pas urgente mais nécessaire. Il s'agit d'une cholécystectomie, qui n'est pas toujours une intervention facile et qui rend donc souhaitable un transfert en centre de référence où elle pourra être réalisée avec une meilleure sécurité. Si ce transfert n'est pas possible, il faut se résoudre à opérer en l'absence d'amélioration locale ou générale après quelques jours de traitement antibiotique.

Technique de la cholécystostomie

La voie d'abord peut être sous costale, qui donne le meilleur jour sur la vésicule, ou médiane sus-ombilicale, préférable en cas de doute diagnostique avec une autre affection chirurgicale de l'abdomen.

Le plus souvent, si on doit opérer en urgence devant des critères de gravité, la vésicule est très inflammatoire, voire abcédée ou nécrosée avec des adhérences du collet dans la région du pédicule hépatique : la dissection au voisinage de ce pédicule comporte un risque grave de plaie biliaire ou vasculaire. *La cholécystectomie est donc proscrite en situation médico-technique précaire. Il faut faire une cholécystostomie.*



Par une incision au niveau du fond de la vésicule, aspirer son contenu (a et b), évacuer un ou des éventuels calculs palpables (c), et placer une sonde de type Malécot ou de Foley retenue par une bourse étanche au fil résorbable (c). Cette bourse peut éventuellement doublée pour permettre son adossement à la paroi par en passant les fils d'une des bourses avec la sonde à travers la paroi. La sonde est extériorisée, sans être tendue, par une petite incision sous-costale droite différente de la sortie du drain sous-hépatique. Elle est fixée à la peau par deux points séparés et un large adhésif. Elle est reliée à un sac collecteur de type urinaire qui doit toujours être placé plus bas que le plan du lit (fonctionnement par siphonage). Dans les cas où la vésicule est massivement gangrénée, sans possibilité de faire une cholécystostomie, on résèque prudemment les tissus nécrosés, on enlève les calculs éventuels.

Dans tous les cas, drainer la région sous-hépatique, au mieux par un gros drain tubulaire polyperforé (mis en siphonage), sinon par une lame ondulée large ressortant par une contre-incision déclive du flanc droit.

ABCÈS DU FOIE

GP

Epidémiologie

Les abcès du foie sont rares, trois fois plus fréquents chez l'homme que chez la femme. La colonisation du foie se fait de trois façons :

- Par voie artérielle en cas de septicémie ;
- Par voie portale en raison de l'infection d'un organe du tractus digestif, notamment en cas d'amibiase, d'appendicite, de cholécystite, de sigmoïdite, d'infections ano-rectales ;
- Par contiguïté avec une infection de la voie biliaire principale : ce sont des abcès angiocholitiques.

Clinique

Le début est en général brutal et les signes généraux sont souvent au premier plan : syndrome infectieux sévère avec fièvre > 38°C et frissons, altération de l'état général et teint terreux.

Une douleur spontanée dans l'hypochondre droit est rare, sauf dans les cas vus tardivement.

A l'examen, le principal signe est le déclenchement d'une douleur intense à l'ébranlement du foie : la main plaquée sur l'hypochondre droit est percutée avec le poing. Sinon, la palpation peut provoquer une douleur exquise dans la zone de l'abcès. Plus rarement, c'est un gros foie douloureux dans son ensemble ou plus rarement encore une défense de l'hypochondre droit.

La percussion d'une matité de la base pulmonaire droite doit attirer l'attention car un foyer pulmonaire ou une réaction pleurale sont présents dans 20% des cas.

L'interrogatoire puis l'examen doivent systématiquement rechercher

- *Un autre foyer infectieux* récent susceptible d'avoir été le point de départ : appendicite, sigmoïdite, abcès anal, infection urinaire, abcès dentaire, infection ORL ;
- *Une amibiase intestinale* connue ou dont il faut se méfier en cas de diarrhée récente.

Biologie

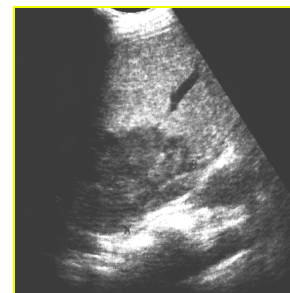
Hyperleucocytose > 15.000 globules blancs/mm³.

Les hémocultures systématiquement réalisées devant toute fièvre > 38°C, sont en général négatives.

Radiologie

Sur les radiographies d'abdomen sans préparation, l'ascension de la coupole diaphragmatique droite est le signe le plus fréquent.

L'échographie est un très bon examen. Le parenchyme hépatique est le siège d'une lésion échogène hétérogène à contenu parfois liquidien. En outre elle permet de préciser un signe négatif important : la vésicule biliaire est normale. En cas d'abcès angiocholitique secondaire à un obstacle biliaire, elle peut mettre en évidence une dilatation des voies biliaires intra-hépatiques.



La ponction

Elle est le seul examen qui permet d'affirmer le diagnostic. L'échographie peut être très précieuse pour choisir le point de ponction ou même guider la progression de l'aiguille suivie à l'écran. Sans cette échographie, elle est aveugle mais ses risques hémorragiques (hématome du foie, hémopéritoine) et d'ensemencement péritonéal septique sont limités si sa technique est maîtrisée :

- Ponction au niveau du point douloureux électif sur un malade en expiration ;
- L'aiguille mesure 10 à 12 cm de long, de 8/10 à 10/10 mm de diamètre ;
- Après ponction, une seringue doit aspirer progressivement à l'aller et au retour ;
- Il ne faut pas faire plus de trois tentatives. Une ponction négative n'élimine pas le diagnostic. Si l'on ramène du pus et si l'on dispose d'un laboratoire, une étude bactériologique met le plus souvent en évidence des entérobactéries ou des germes Gram négatif. Du pus brun « chocolat » doit faire évoquer un abcès amibien.

Diagnostic différentiel

Il faut éliminer :

- La cholécystite aigue : perception d'une grosse vésicule douloureuse. L'échographie montre une grosse vésicule tendue, à parois épaissies, douloureuse au passage de la sonde ;
- L'ulcère gastro-duodéal perforé : les signes sont à point de départ épigastrique, présence d'un pneumo-péritoine ;
- La pyélonéphrite aigue : les signes sont plus postérieurs. Des signes urinaires peuvent être associés...mais une infection urinaire peut être la cause d'un abcès du foie. Le foie et la vésicule biliaire sont normaux en échographie.

Traitement

Le traitement est avant tout médical :

- *Réhydratation* par voie veineuse ;
- *Antibiothérapie per os* : Métronidazole 500 mg trois fois par jour, si possible associé à une Pénicilline : Amoxicilline 1g deux fois par jour. Cette antibiothérapie couvre à la fois les abcès à pyogènes et les abcès amibiens ;
- En cas d'échec du traitement médical, jugé sur la persistance du syndrome infectieux et/ou l'aggravation des signes abdominaux, la *ponction*, à la condition qu'elle puisse être guidée par une douleur élective ou par l'échographie, peut être efficace si elle parvient à le vider.
- *Sinon, une intervention chirurgicale est nécessaire.* Cette laparotomie est en fait souvent réalisée pour un autre diagnostic (cf. Ci-dessus). Elle comporte les temps suivants :
 - Incision médiane sus-ombilicale agrandie si nécessaire, ou voie sous-costale droite si on en a la maîtrise.
 - Mise en place soigneuse de champs de protection au dessous et autour du foie ;
 - Évacuation du pus et excision prudente des tissus nécrosés superficiels, sans chercher à aller au fond de la coque en raison des risques d'hémorragie notamment par plaie des veines sus-hépatiques ;
 - Lavage abondant de la cavité résiduelle et de l'abdomen au dessus et au dessous du foie ;

- Drainage par deux drains tubulaires, extériorisés par deux contre-incisions droites et déclives séparées : un drain est au contact de la cavité résiduelle et permet éventuellement de laver en postopératoire, l'autre est placé au dessous du foie.

Soins postopératoires

- Antibiothérapie à large spectre (incluant toujours du métronidazole) par voie veineuse pendant 5 jours, relayée per os pendant deux semaines minimum ;
- Réalimentation orale après reprise du transit ;
- Lavages par les drains si le liquide revient sale ;
- Mobilisation puis ablation des drains à partir du 10^{ème} jour, si ils ne donnent plus .

À retenir :

- En milieu précaire, le diagnostic des abcès du foie est difficile et peut être une découverte de laparotomie exploratrice ;
- La ponction à visée diagnostique et thérapeutique n'est possible que si elle est guidée par une douleur localisée ou par l'échographie ;
- Le traitement est d'abord médical mais en fait souvent chirurgical au cours d'une laparotomie exploratrice.

PÉRITONITES AIGUES NON TRAUMATIQUES

XP

Ce titre exclut donc les péritonites par traumatisme, étudiées dans un autre chapitre de ce manuel, et les péritonites ou épanchements chroniques non compliqués (comme les tuberculoses péritonéales et les ascites cirrhotiques, de traitement non chirurgical)

Étiologie

Par rapport aux pays industrialisés, on rencontre :

- *avec des fréquences très diverses* d'un pays à l'autre : appendicites, perforations ulcéreuses ou tumorales, cholécystites, occlusions compliquées, ischémies digestives, colites aiguës graves, abcès du foie, kystes infectés, infections génitales de la femme...
- *beaucoup plus fréquemment* : les perforations typhiques ;
- *plus fréquemment* : les maladies parasitaires compliquées de l'intestin, notamment l'amibiase ;
- *moins rarement* : les péritonites primitives : formes aiguës de péritonite tuberculeuse, péritonites primitives à autre germe, souvent elles-mêmes favorisées par un état de déficience immunitaire (dénutrition, VIH) ;
- *beaucoup plus rarement* : des sigmoïdites diverticulaires.

Diagnostic clinique

Le diagnostic de péritonite est plus important que celui de l'étiologie. En effet, en dehors du cas exceptionnel d'un diagnostic certain de péritonite primitive, toute péritonite aiguë exige une laparotomie urgente et le diagnostic étiologique ne doit en aucun cas retarder cette laparotomie.

Le diagnostic de péritonite est essentiellement clinique. Il repose :

Non pas sur les signes fonctionnels et généraux, non spécifiques de la péritonite

- *Douleur spontanée*, le plus souvent diffuse. Le siège initial ou maximum peut seulement orienter sur un organe ;
- *Vomissements et troubles du transit* (diarrhée, ralentissement ou arrêt). Ils peuvent orienter vers une occlusion, mais une occlusion peut être associée à une péritonite dont elle renforce la gravité et l'urgence opératoire ;
- *Signes infectieux* : fièvre ou hypothermie, sueurs, frissons, tachycardie. L'intérêt des signes généraux est surtout d'évaluer la gravité de l'infection en recherchant des signes de choc périphérique (extrémités froides et cyanosées) ou central (hypotension, oligurie, en faisant la part d'une éventuelle déshydratation).

Mais sur les données de l'examen physique de l'abdomen

- immobilisme respiratoire de la paroi à l'inspection ;
- douleur à l'ébranlement (par le bassin) ;
- douleur au touchers pelviens ;

- et surtout la *contracture* ou sa forme atténuée, la *défense* ce qui impose une technique d'examen irréprochable (cf. «Conduite à tenir devant une douleur abdominale»). Il est facile d'affirmer la contracture devant un « ventre de bois » douloureux. Cela est plus difficile pour la défense dont on porte souvent le diagnostic en excès et qui a pourtant la même signification (réflexe péritonéo-musculaire dû à l'irritation péritonéale), et la même portée décisionnelle : celle d'une laparotomie.

Examens complémentaires

Ils ne doivent en aucun cas retarder la laparotomie si le tableau clinique est franc.

Numération-formule sanguine.

Il ne faut rien en attendre, car la classique hyperleucocytose peut manquer dans les péritonites les plus graves.

Echographie abdominale

Elle peut renforcer l'indication chirurgicale et la hâter quand la clinique est hésitante, notamment sur l'existence ou non d'une défense. Elle est alors utile si elle montre un épanchement intra-abdominal ou une image de tonalité hétérogène évocatrice d'un foyer septique (appendicite, cholécystite ou pyosalpinx par exemple). Mais une échographie normale ne peut en aucun cas écarter le diagnostic de péritonite si celui-ci est évoqué cliniquement.

Radiographies d'abdomen

Elles ne sont utiles que si elles sont orientées vers la recherche d'un pneumopéritoine dont la découverte peut elle aussi hâter le diagnostic et l'indication opératoire.

Il faut donc demander des clichés dont la pénétration doit être adaptée à cette recherche de pneumopéritoine (intermédiaire entre celle des radios de poumons et de l'abdomen) :

- un cliché de face debout centré sur les coupoles ;
- si le patient ne peut tenir debout : un cliché de face en décubitus latéral gauche, centré sur la paroi de l'hypochondre droit (l'air se collecte alors entre la paroi et le foie droit), ou un cliché de profil couché.

Ponction-lavage de l'abdomen

Elle peut être très utile en cas de doute clinique persistant, et peut alors faire gagner de précieuses heures à la décision opératoire, ou au contraire autoriser la poursuite de la surveillance clinique. Ses contre-indications et sa technique sont précisées au chapitre « Conduite à tenir devant une douleur abdominale ».

- *Si le liquide revient manifestement pathologique*, digestif ou bilieux ou simplement trouble, la laparotomie s'impose.
- *S'il revient limpide et incolore*, la présence de germes à l'examen microscopique signe également la péritonite et l'indication opératoire. En dehors de ces éventualités, l'abstention est autorisée sous traitement médical (réanimation IV et antibiotiques) et surveillance chirurgicale. Si un examen chimique et bactériologique ou chimique plus poussé est possible, ses résultats peuvent orienter vers une étiologie à explorer et traiter en tant que telle : pancréatite en cas d'activité amylasique importante, péritonite tuberculeuse en cas de lymphocytose prédominante, ou autre souffrance d'organe (potentiellement chirurgicale !) en cas de leucocytose (supérieure à 1000/mm³) à polynucléose prédominante.

Traitement médical

Il doit être commencé dès que le diagnostic de péritonite est posé et avant de commencer l'intervention. Il consiste en :

- **une réanimation intra-veineuse**, basée sur les signes cliniques de déshydratation et l'élévation éventuelle de l'hématocrite.
- **une antibiothérapie à spectre** le plus large possible en fonction des antibiotiques disponibles, sans omettre le métronidazole.
- **la pose d'une vessie de glace sur le ventre.**

Conduite générale d'une opération pour péritonite aiguë généralisée

La voie d'abord est, sauf cas particuliers (cf. infra), en règle une incision médiane, délibérément grande, en commençant à cheval sur l'ombilic et en s'agrandissant à la demande vers le bas ou vers le haut. Se méfier, à l'ouverture du péritoine de l'intestin pouvant être distendu et s'appliquer en pression sur la paroi...

Un prélèvement de pus est fait si l'on dispose d'un laboratoire capable d'identifier les germes et de produire un antibiogramme.

Explorer tout l'abdomen (cf. « Exploration lavage de l'abdomen ») à la recherche d'une lésion causale (perforation ou foyer septique) en se laissant guider par l'abondance du pus et des fausses membranes, dont l'une peut parfois cacher une petite perforation. Si cette recherche est négative, avant de conclure à une péritonite primitive, examiner soigneusement le rétropéritoine qu'il faut débrider s'il apparaît infiltré, à la recherche d'une perforation d'un intestin accolé (duodénum ou côlon).

Traiter la lésion causale (cf. chapitres concernés et cas particuliers infra) dont la persistance non traitée expose à un risque important de récurrence de la péritonite et à la persistance d'un état septique.

Laver tout l'abdomen (cf. « Exploration lavage de l'abdomen »). N'enlever les fausses membranes que si elles se décolent facilement à la compresse humide.

Le drainage s'impose le plus souvent au niveau du siège de la lésion causale, sauf s'il siège au milieu des anses grêles. Le péritoine en lui-même n'a pas à être drainé s'il est sain. Un ou plusieurs drainages peuvent être nécessaires dans les régions les plus déclives (espaces sous-phréniques, petit bassin) dans des péritonites très évoluées ou récidivées. Utiliser alors plutôt des tubes souples sortant par des contre-incisions étanches et reliés à des collecteurs de type urinaire (fonctionnement par siphonage).

La fermeture pariétale doit tenir compte de deux objectifs principaux :

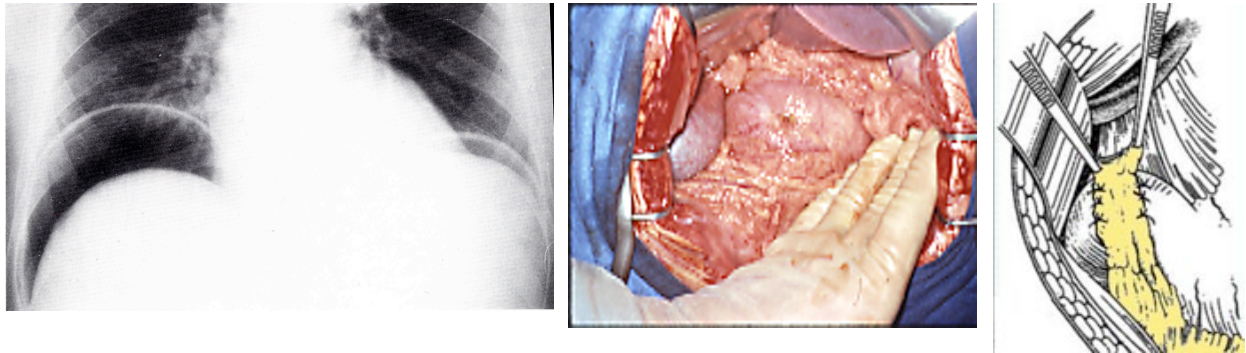
- 1) *Prévention de l'abcès de paroi* : la peau doit être fermée lâchement, laissant les berges béantes entre les points, permettant le drainage dans un pansement absorbant ;

- 2) *Prévention de l'éviscération*. La péritonite en est un facteur de risque. Si un autre facteur de risque est présent (insuffisance respiratoire, immuno-déficience, paroi fragilisée par une opération antérieure), il faut protéger la suture pariétale par l'un des deux procédés détaillés dans le chapitre « Fermetures abdominales à problèmes » : la contention élastique externe ou les points totaux. Ici, en raison du risque de décollement de la contention élastique externe par les sécrétions de la médiane ou des orifices de drain (sans compter les éventuelles stomies), les points totaux doivent être préférés.

Dans certains cas de péritonites évoluées ou récidivées, il peut arriver que les berges pariétales soient difficiles ou impossibles à rapprocher. Toute fermeture en force est proscrite car risquant de se solder par un syndrome compartimental mortel (ou une éviscération provisoirement salvatrice...). Le chapitre « Fermetures abdominales à problèmes » précise la meilleure attitude : une fermeture cutanée exclusive associée à des incisions de décharges latérales.

Cas particuliers

Péritonites par perforation d'ulcère



- Suture de la perforation par un ou des points chargeant toute l'épaisseur de la paroi digestive, refermant la perforation dans un sens transversal ;
- Couverture de la suture par une épiplooplastie ;
- Drainage ouvert par une lame ondulée, ou aspiratif passif par un tube mis en siphonage, placé à proximité (mais non au contact même) de la suture, ressortant par un orifice latéral au niveau du flanc droit.

Ne pas oublier, en postopératoire, d'instituer un traitement médical anti-ulcéreux.

Péritonites typhiques

Elles peuvent survenir dans un contexte de typhoïde connue, en principe à partir de la deuxième semaine d'évolution, ou être révélatrices de la typhoïde. Elles touchent préférentiellement le sujet jeune. Il peut s'agir d'un tableau de péritonite franche (cf. Ci-dessus) ou de péritonite asthénique (cf. Ci-dessous). L'intervention découvre une ou plusieurs perforations sur le bord anti-mésentérique de l'iléon terminal. Il faut vérifier qu'il n'en existe pas d'autres cachées par des fausses membranes sur le grêle d'amont et sur le côlon droit. La vésicule doit aussi être vérifiée dans l'éventualité d'une cholécystite typhique.

La suture de la perforation reste le geste le plus souvent pratiqué bien qu'il soit peu satisfaisant, et déconseillé en principe, de réaliser une suture digestive en milieu purulent et dans un contexte d'immuno-déficience.

La suture a l'avantage d'être simple et faisable entre toutes les mains. Elle est précédée par un avivement économique des berges. Elle ne doit pas être sténosante et doit donc être menée dans le sens transversal. Si l'épiploon peut y être apposé, il faut le fixer autour de la suture par quelques points non perforants de fil fin.

Mais il est des cas où la suture simple est manifestement contre-indiquée en raison d'un trop grand risque de fistule : très mauvais état trophique et vasculaire de l'intestin, perforations multiples... Il faut alors recourir :

- soit à une *iléostomie* (cf. « Stomies digestives ») extériorisant l'intestin perforé. En cas de perforations multiples, extérioriser alors la perforation d'amont, les autres étant suturées et protégées par la stomie ;
- soit à une *résection-anstomose*, si on en a la maîtrise, en cas de perforations groupées et d'un relativement bon état du grêle avoisinant.

Péritonites « asthéniques »

On entend par ce terme des péritonites très évoluées ou survenant sur terrain débilité (âge, cachexie de toute cause, immuno-déficience notamment par infection VIH) où la défense et la contracture peuvent avoir disparu ou s'intriquer au météorisme d'une occlusion venant compliquer la péritonite. Mais en aucun cas le ventre de ces patients n'est normal à l'examen, et il est au minimum douloureux à la palpation. L'état général est en règle très altéré, manifestement septique, et c'est ici l'association abdomen douloureux + état septique grave qui doit à elle seule suffire à entraîner la décision opératoire. *Une ponction-lavage de l'abdomen* utile en cas de doute avec un état septique non chirurgical qui pourrait relever d'un traitement purement médical (typhoïde ou tuberculose péritonéale non compliquées de perforation, entérocolite aigue...), et pour éviter une laparotomie « blanche » dangereuse sur de tels terrains.

Péritonites appendiculaires

Voie d'abord

S'il s'agit d'une péritonite cliniquement généralisée ou de diagnostic incertain au départ, il faut utiliser une grande voie d'abord médiane.

Si les signes sont cliniquement localisés à droite, avec une partie gauche de l'abdomen parfaitement souple et indolore, une voie iliaque droite (plutôt de Jalaguier que de Mc Burney) est possible sous réserve que l'on ne découvre pas de pus entre les anses grêles, signant alors une péritonite généralisée méconnue cliniquement, et imposant de repasser par médiane.

Traitement opératoire (cf. « Appendicites »)

Péritonites par perforation colique ou rectale

Quelle que soit l'étiologie de la perforation (par sigmoïdite ou traumatisme, pas toujours évidente même au cours de l'opération), un certain nombre de principes doivent être respectés :

- 1) *Pas d'anastomose digestive dans le pus ;*
- 2) *Extérioriser le côlon en colostomie chaque fois que possible* (cf. « Stomies digestives ») :

- Si la perforation elle-même siège sur un côlon mobile ou mobilisable (par exemple le sommet du côlon sigmoïde) le plus simple est de l'extérioriser sur baguette. Une perforation de la face antérieure du caecum peut également être abouchée et suturée à la peau (cf. « Stomies », caecostomie), au besoin après décollement postérieur du caecum, mais à condition que ce caecum (et notamment la muqueuse à son ouverture) ne soit pas ischémique (cf. Ci-dessous) ;
 - Si la perforation siège sur un côlon impossible ou difficile à extérioriser ou à enlever en urgence, ou sur le rectum, il faut :
 - suturer la perforation dans un but d'étanchéité immédiate en recouvrant si possible cette suture par de l'épiploon ou une frange péricolique et drainer à proximité (voir chapitre « Drainage abdominal ») ;
 - réaliser une dérivation d'amont par une colostomie d'amont sur baguette ou une iléostomie (cf. « Stomies digestives »).
- 3) *Si la perforation siège sur un côlon ischémique ou déjà nécrosé*, il faut le réséquer et aboucher la section d'amont en stomie. Si la section d'aval est mobilisable, elle est également abouchée en stomie, idéalement « en canon de fusil » dans le même orifice que la section d'amont, sinon à distance par une autre incision. Si la section d'aval n'est pas mobilisable, il faut la refermer (principe de l'opération de Hartmann) ;
- 4) *En cas de perforation du rectum sous péritonéal*, si la perforation n'est pas directement visible ou facilement suturable, débrider l'espace sous péritonéal infiltré et faire une sigmoïdostomie

Dans tous les cas (de perforation sigmoïdienne ou rectale) il s'agit de péritonites hautement septiques qui nécessitent un *drainage pelvien*, soit par un gros tube aspiratif en siphonage si le péritoine résiduel est peu ou modérément remanié, soit un Sac de Mikulicz dans les péritonites évoluées avec paroi pelvienne couverte de fausses membranes.

Péritonites aiguës primitives

Ce sont des péritonites « médicales » que l'on pourrait ne pas opérer et traiter médicalement si l'on était certain de leur diagnostic, mais en sachant qu'elle peuvent donner des complications chirurgicales.

Ce diagnostic peut être porté dans certains cas *d'infection d'ascite* d'un cirrhotique si l'ascite est préalablement connue. *Une tuberculose péritonéale* peut être suspectée en cas de contexte tuberculeux connu ou évocateur, mais dans les rares cas où elle se présente sous la forme d'un tableau aigu il peut s'agir d'une perforation qui ne permet pas l'abstention chirurgicale. Le diagnostic est pratiquement impossible quand il s'agit de *péritonite primitive à pyogènes*, principalement à pneumocoque ou à entérocoques.

En pratique, s'il existe un tableau de péritonite aiguë sans certitude étiologique, la laparotomie s'impose. Elle a le double intérêt de ne pas méconnaître une cause chirurgicale, telle une perforation, et de faire le diagnostic de péritonite médicale (avec si possible un prélèvement de pus ou d'ascite, ou une biopsie d'une granulation péritonéale) en permettant l'instauration d'un traitement médical adapté.

Péritonites gynécologiques

Elles compliquent une infection de l'utérus et des trompes. Elles peuvent rester localisées au pelvis ou se généraliser

Elles sont traitées dans le cours de gynécologie-obstétrique.

Péritonites localisées

Appelées aussi abcès intra-abdominaux, ce sont des collections septiques, limitées à une partie de l'abdomen par des adhérences plus ou moins organisées. Elles peuvent compliquer n'importe quelle infection spontanée intra-abdominale et survenir au décours de toute laparotomie ayant comporté un temps septique. Elles peuvent siéger n'importe où dans l'abdomen. Elles évoluent plus lentement qu'une péritonite généralisée mais peuvent se généraliser.

Leur diagnostic est trop souvent tardif car leur installation peut être insidieuse :

- Elles se manifestent toujours par un syndrome infectieux général marqué : fièvre, anorexie, dénutrition, anémie, hyperleucocytose... la douleur spontanée et les troubles digestifs sont inconstants et variables ;
- Localement, il existe une douleur provoquée ou une défense en regard, mais l'abdomen peut être souple et indolore en cas de collection inaccessible à la palpation :
 - *en cas d'abcès sous-phrénique* : la douleur peut alors être réveillée par l'ébranlement de la base du thorax et par la percussion forte qui peut orienter vers le siège de l'abcès ;
 - *en cas d'abcès pelvien*, où les touchers pelviens peuvent retrouver une douleur provoquée, parfois au niveau d'un empâtement ou d'une masse.
- Les radiographies d'abdomen peuvent montrer une grisaille sans clarté digestive ;
- C'est surtout l'échographie qui peut le mieux permettre le diagnostic de collection et sa localisation.

Le traitement ne peut être que chirurgical, encadré par une antibiothérapie.

- *Si l'on a pu faire le diagnostic de l'abcès et le localiser*, il peut être abordé par une ouverture localisée mais réglée (cf. « ouverture et fermeture de l'abdomen »). En cas d'abcès pelvien accessibles aux touchers, l'abcès peut être abordé par rectotomie ou colpotomie guidée par une ponction « sur le doigt ».
- *Dans les autres cas*, si l'on n'a aucune autre explication à ce syndrome septique (médical général, respiratoire ou urinaire) et qu'il existe quand même des signes d'orientation abdominale (douleur spontanée, troubles digestifs), ce ne peut être l'indication que d'une laparotomie exploratrice par médiane.
- Chaque abcès étant particulier en fonction de sa localisation, on ne peut donner que les conseils techniques communs suivants :
 - L'accès à la cavité abcédée doit être prudent. Toute blessure digestive et grave de conséquences car souvent difficile à réparer ou même à mettre à la peau en stomie ;
 - Une fois la collection découverte, il faut l'évacuer, la laver, et la drainer largement en fonction de son siège (cf. « Drainage ») ;
 - La peau de l'incision abdominale doit être laissée entrouverte pour éviter l'abcès de paroi.

OCCLUSIONS INTESTINALES AIGUES

XP

Définition, mécanismes, causes, conséquences

Normalement, sous l'effet du péristaltisme intestinal, le contenu intestinal est en progression constante. L'occlusion est définie comme l'arrêt de cette progression. On parle d'occlusion aigue quand elle est complète, d'occlusion subaigue quand elle est incomplète.

Le mécanisme de l'occlusion peut être :

- **un obstacle** (« occlusion par obstruction ») ne concernant que l'intestin :
 - *interne* : paquet de parasites (ascaris), corps étranger dégluti (phytobézoard s'il s'agit de fibres végétales), calcul biliaire ayant migré (« iléus biliaire ») ;
 - *pariétal* : sténose tumorale ou inflammatoire (tuberculose) ;
 - *externe* : aboutissant d'une compression intestinale progressive par une tumeur, une carcinose, ou par des adhérences péritonéales (cicatricielles ou inflammatoires).

Conséquences : distension de l'intestin d'amont avec stase aérique et liquidienne, majorée par une hypersécrétion entraînant une déshydratation hydro-électrolytique et des vomissements pouvant aboutir à un état de choc hypovolémique.

- **un étranglement** (« occlusion par strangulation ») de l'intestin et de son méso
 - *de l'intestin par lui-même* : torsion (ou volvulus), ou invagination ;
 - *ou dans un orifice de hernie ou d'éventration* ;
 - *ou au contact d'une bride adhérentielle*.

Conséquences : en plus des conséquences ci-dessus, souffrance ischémique de l'intestin par compression de son méso, pouvant évoluer rapidement vers une nécrose et une péritonite.

- **une paralysie intestinale** (« occlusion, ou iléus, paralytique »)
 - *sans lésion organique* (« occlusion fonctionnelle ») : par désordre métabolique (hypokaliémie) ou troubles neurologiques (fracture du rachis), ou dans les suites d'une laparotomie. Ces occlusions évoluent le plus souvent favorablement sous traitement médical ;
 - *au contact d'un foyer inflammatoire abdominal* ou d'une péritonite. Ces occlusions ne sont pas tant graves en elles-mêmes que par l'évolution des lésions septiques dont elles signent le caractère évolué.

Diagnostic : le carré de l'occlusion

Le diagnostic d'occlusion repose sur quatre signes cliniques (« carré » classique de l'occlusion) et sur la radiologie :

1. **Douleur abdominale spontanée** : elle est variable dans son intensité et ses caractères mais constante en cas d'occlusion aigue complète ;
2. **Vomissements** : il sont évocateurs s'ils sont répétés. Leur aspect fécaloïde signe une occlusion évoluée (pas forcément colique...) ;

3. **Arrêt des gaz et des matières** : il n'a de valeur que si le patient peut l'affirmer de façon précise. L'arrêt des gaz est le plus précoce et le plus caractéristique ;
4. **Météorisme abdominal**. Pour être retenu il faut qu'il soit tympanique à la percussion (pour éliminer une ascite) et inhabituel (pour éliminer un « gros ventre » habituel).

Mais il faut savoir qu'aucun de ces signes, pris isolément, n'est spécifique d'occlusion. Pour retenir ce diagnostic, et pour se comporter en conséquence, il faut au moins :

- soit trois signes cliniques sur les quatre ci-dessus ;
- soit un seul de ces signes, associé à une image radiologique hydro-aérique (cf. infra)

Signes généraux

Leur intérêt n'est pas diagnostique mais pronostic.

- La fièvre (ou l'hypothermie) est un signe d'infection compliquée d'occlusion et donc un critère d'indication urgente ;
- Les signes de déshydratation (soif, sécheresse cutanée et muqueuse, oligurie, hypotension, tachycardie) témoignent d'une occlusion évoluée et doivent être corrigés au plus vite.

Examen de l'abdomen

Outre le météorisme, visible et perceptible, l'examen peut retrouver :

- **une cicatrice d'opération** antérieure, rendant possible une occlusion sur bride ou adhérences ;
- **des ondulations péristaltiques** à l'inspection, témoignant d'une lutte intestinale en amont d'un obstacle ;
- **une douleur provoquée** à la palpation :
 - diffuse et légère, elle est banale et habituelle lors de toute occlusion non compliquée ;
 - localisée ou à localisation prédominante (appréciée par comparaison avec le reste de l'abdomen) elle doit être considérée comme un signe de souffrance d'anse intestinale et faire intervenir au plus vite ;
 - vive et généralisée elle doit faire craindre une péritonite associée, surtout si la tension pariétale est forte car l'association douleur provoquée vive + tension pariétale doit d'abord être interprétée comme une défense ou une contracture. Elle impose donc aussi l'intervention en urgence.
- **Les touchers pelviens** doivent être systématiques, à la recherche :
 - d'une masse ou d'un blindage induré, en faveur d'une cause cancéreuse ;
 - d'une douleur nette au niveau du cul de sac de Douglas ayant la même signification de souffrance d'anse que la douleur provoquée ci-dessus.
- **La palpation des orifices herniaires** est également systématique, notamment au niveau de la région crurale chez la femme où une petite hernie peut être méconnue.

Les radiographies d'abdomen

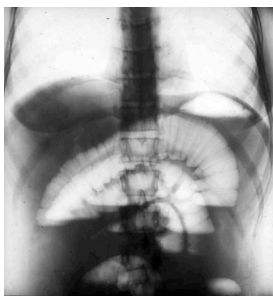
Quand on suspecte une occlusion, deux grands clichés doivent être pratiqués :

- **de face debout** (rayon horizontal). C'est le plus important car il apporte le critère essentiel du diagnostic sous la forme d'une ou de plusieurs *images hydro-aériques*, chacune étant composée :
 - d'une image claire à contour net, correspondant à la partie gazeuse de la stase ;

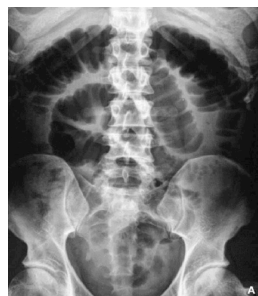- d'un bord inférieur strictement rectiligne et horizontal, correspondant à la stase liquidienne. Ce signe, s'il est accompagné d'au moins d'un signe du « carré » clinique, suffit à affirmer l'occlusion si l'on écarte les nombreuses petites images hydro-aériques que l'on peut voir dans le contexte (diarrhéique) d'une gastro-entérite.

Quand le patient ne peut tenir debout, il faut remplacer ce cliché par un cliché de face en décubitus latéral.

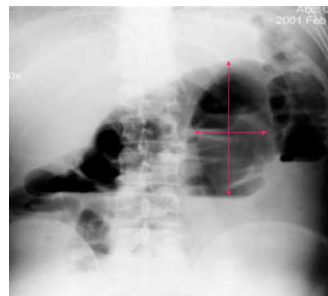- **de face en position couchée**, permettant de mieux apprécier le degré de distension intestinale, et surtout d'en préciser le siège :
 - sur l'intestin grêle : siège plutôt central, images plus larges que hautes, plis fins et rapprochés, plus ou moins en spirale ;
 - sur le côlon : siège périphérique, images plus hautes que larges, distension plus importante et verticale, plis haustraux épais et espacés.



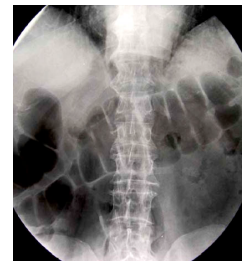O. Du grêle (debout)



O. Du grêle (couché)



O. Du côlon (debout)



O. Du côlon (couché)

Sur les clichés il importe aussi de rechercher

- un pneumopéritoine (sur le cliché à rayon horizontal), signant une perforation associée et l'urgence chirurgicale ;
- des signes de volvulus du grêle ou du côlon (cf. Ci-dessous).

Conduite à tenir

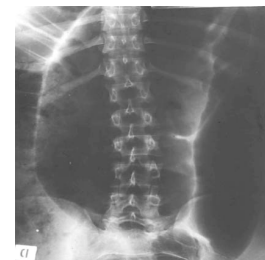Une fois le diagnostic d'occlusion retenu (sur les critères cliniques et radiologiques donnés plus haut), il faut :

Prendre des mesures médicales immédiates :

- *Sonde naso-gastrique* de bon calibre reliée à un collecteur décliné (voir chapitre concerné) ;
- *Perfusion IV* en commençant un apport liquidien et électrolytique correspondant aux pertes évaluées (plusieurs litres le plus souvent) ;
- *Calmer le patient* s'il est agité ou algique (voir CAT devant un abdomen douloureux) ;
- *Mettre en place une sonde vésicale* pour surveillance de la diurèse ;
- *Établir d'une feuille de surveillance* régulière des constantes vitales (pouls, TA, respiration, diurèse) en y notant les pertes et les apports liquidien ainsi que la mesure du périmètre abdominal à hauteur de l'ombilic.

Décider d'opérer en urgence (après une heure de réhydratation IV rapide en cas de déshydratation) s'il existe un des quatre critères de gravité suivants :

- **Signes de souffrance d'anse** : douleur provoquée nette et localisée, hernie externe étranglée ;
- **Signes d'infection** :
Fièvre ou syndrome septique associés à une douleur provoquée vive (localisée ou généralisée) ; hyperleucocytose importante ; présence éventuelle d'un pneumopéritoine signant une péritonite par perforation. Une antibiothérapie pré-opératoire doit être commencée immédiatement ;
- **Signes de volvulus** :
 - *Volvulus du grêle* :
Douleurs spontanées en crises très intenses. Le ventre peut être plat au début, mais il existe toujours une douleur provoquée localisée signant la souffrance d'anse. Signes radiologiques plus difficiles à interpréter : IHA centrale (unique ou multiple) en arceau ou « en cornue », à double niveau :
 - *Volvulus du côlon sigmoïde* :
Météorisme énorme et hypertympanique, parfois asymétrique. Signes radiologiques : distension énorme, surtout gazeuse, d'une anse verticale, plutôt à gauche. Le geste immédiat peut parfois se résumer à une intubation (voir cas particuliers)
 - *Volvulus du caecum* (rare) :
Le météorisme et l'image de distension gazeuse sont également énormes mais de siège central, sans image de clarté gazeuse caecale dans la fosse iliaque droite.
- **Signes d'invagination intestinale** (cf. Ci dessous « Cas particuliers »)



Si ces critères de gravité sont moins nets mais fortement suspectés, dans le doute, il faut opérer

En l'absence de ces critères de gravité, on peut ne pas opérer d'emblée

à condition :

- de poursuivre le traitement médical et la surveillance comme celle d'un opéré, et notamment de vérifier plusieurs fois par jour la perméabilité de la sonde gastrique ;
- de surveiller l'évolution des signes d'occlusion en faisant le point après 24 heures d'aspiration et de traitement médical bien conduit, avec un nouveau cliché d'abdomen de face couché. On peut alors baser son attitude sur cette évolution :
 - *Amélioration nette* (diminution du météorisme et de la production gastrique, ou émission de gaz, ou progression du gaz vers le côlon ou le rectum sur le cliché d'abdomen). On peut alors continuer le même traitement et la même surveillance tant que l'amélioration se poursuit, et reprendre progressivement l'alimentation orale après une reprise nette du transit et une épreuve de clampage de la sonde gastrique. On peut parfois conclure à posteriori à la cause de cette occlusion transitoire (par exemple des adhérences en cas d'opération antérieure, ou une obstruction par paquet d'ascaris en cas d'évacuation de ce paquet...) ;
 - *Absence d'amélioration ou aggravation*. La prudence est d'opérer.

Conduite d'une laparotomie pour occlusion

Installation pour laparotomie standard

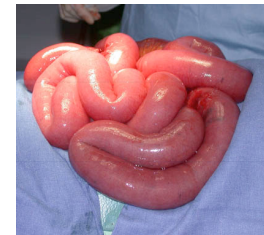
(cf. « Ouverture et fermeture de l'abdomen »)

Voie d'abord médiane à cheval sur l'ombilic,

prolongée largement vers le haut ou vers le bas en fonction des découvertes. Prendre garde, dès l'incision aponévrotique, à ne pas blesser l'intestin pouvant être appliqué sous tension à la face profonde de la paroi !

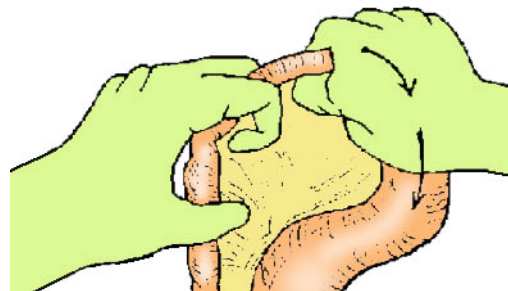
Exposition de l'intestin.

Extérioriser l'ensemble de l'intestin grêle, qu'il soit ou non distendu, seule façon de pouvoir explorer tout cet intestin et le côlon qu'il cache. Cette manœuvre d'extériorisation doit être réalisée avec douceur car l'intestin distendu est fragile et risque de se déchirer.



Vidange du grêle distendu

En cas de distension importante du grêle, et en l'absence de cause d'emblée identifiable, sa vidange s'impose. Se méfier de l'entérotomie de vidange en grêle dilaté dont la fermeture expose à un risque non négligeable de fistule. Il faut lui préférer une vidange rétrograde par expression manuelle, en effectuant les gestes suivants, toujours avec prudence et douceur :



S'assurer manuellement de la bonne position de la sonde gastrique et de l'affaissement de l'estomac autour d'elle ; commencer à 50 cm de l'angle duodéno-jéjunal (vouloir commencer plus loin expose à mettre le jéjunum sous trop grande tension) ; saisir de la main gauche le grêle dilaté ; traire l'intestin vers l'amont entre l'index et le majeur de la main droite, serrés juste assez pour ne pas laisser refluer le contenu refoulé, sans jamais insister ; pendant cette « traite », pour diminuer la résistance s'opposant à la progression de la pince digitale, l'aide doit dérouler le grêle d'amont pour en supprimer toute coudure ; remonter ensuite la prise de la main gauche à proximité de la main droite avant de déplacer à nouveau celle-ci ; recommencer en partant à chaque fois de 50 cm plus bas jusqu'à l'obtention d'un affaissement complet du grêle. Il est enfin fondamental tout au cours de ces manœuvres et à sa fin, de vérifier que l'estomac ne se retrouve pas sous tension (exposant à un vomissement explosif avec inhalation) et qu'il se vide complètement sous l'effet de son aspiration par l'anesthésiste.

Sur le côlon, en cas de distension extrême (en cas de volvulus colique par exemple), une ponction en chicane à l'aiguille au niveau d'une bandelette permet de l'exsuffler et de faciliter sa mobilisation. Un point d'étanchéité est placé au retrait de l'aiguille).

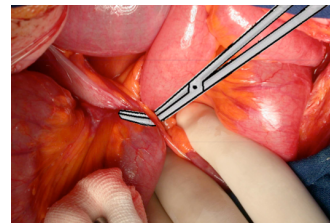
Recherche de la cause de l'occlusion.

Elle peut être guidée par deux observations qui peuvent se compléter l'une l'autre :

- **1) Une partie de l'intestin normalement mobile ne peut être extériorisée.** Chercher à la vue et au palper ce qui empêche cette extériorisation. On peut alors trouver un obstacle pariétal (volvulus rétractant le méso, bride, hernie étranglée, adhérences) détaillé plus bas.
- **2) Il existe de l'intestin plat.** Il faut le remonter progressivement jusqu'à découvrir l'obstacle qui siège forcément à la jonction de l'intestin plat et de l'intestin dilaté. Si l'iléon distal ou le caecum sont dilatés, c'est sur le côlon qu'il faut chercher l'obstacle. Cela est aisé au niveau du côlon mobile (transverse et sigmoïde), mais plus difficile au niveau des segments fixés notamment des angles coliques et de la jonction colorectale. Là encore, c'est à la jonction entre le côlon dilaté et le côlon plat qu'il faut rechercher l'obstacle.

Traitement de la cause.

- *Volvulus* : le détordre (en cherchant doucement au début le sens ou cela résiste le moins) ;
- *Bride localisée* : la sectionner prudemment après l'avoir exposée et si possible ; contournée par un dissecteur à bout mousse ;
- *Hernie étranglée* (externe ou interne) : comme dans le cas ci-dessus, il faut débrider prudemment l'orifice, sur son versant le moins vascularisé, au doigt ou aux ciseaux, pour libérer et extérioriser l'intestin ;
- *Anse(s) adhérente(s) entre elles et avec la paroi* : il faut entreprendre leur libération de proche en proche comme indiqué dans le chapitre « Ouverture et fermeture de l'abdomen ».



Dans les quatre cas ci-dessus, après libération ou détorsion de l'intestin, se pose le problème de la vitalité de l'intestin. S'il existe une nécrose évidente (couleur noirâtre ou verdâtre, paroi très amincie notamment au niveau d'un sillon d'étranglement), il faut à tout prix réséquer, en rétablissant la continuité par une anastomose (cf. « Hernie étranglée »).

- *Les obstructions par obstacle mobile intra intestinal* (paquet d'ascaris chez l'enfant, calcul biliaire, phytobézoard, autre corps étranger dégluti) : si l'obstacle peut être mobilisé par expression douce, le chasser dans le caecum (vers lequel peut aussi être faite la vidange manuelle du grêle si celui-ci est notablement distendu). Si cette mobilisation est difficile et la paroi intestinale en regard saine, réaliser une entérotomie d'extraction. Si la paroi intestinale est de mauvaise qualité, mieux vaut réaliser une résection anastomose du segment pathologique. Dans ces deux derniers cas, la vidange du grêle peut être réalisée par aspiration en poussant vers l'amont, à travers l'ouverture intestinale, la canule de l'aspirateur ou un drain tubulaire à bout mousse (genre sonde rectale).
- *Les sténoses du grêle*, inflammatoires ou tumorales, nécessitent une résection-anastomose quand elle est possible simplement. Sinon une dérivation par anastomose latéro-latérale peut être réalisée.

- *Les obstructions coliques*, le plus souvent tumorales, doivent aussi faire l'objet d'une résection ou d'une dérivation interne quand elle est possible (anastomose iléo-transverse ou iléo-sigmoïdienne, ou transverso-sigmoïdienne). En cas de résection, si l'anastomose s'avère difficile ou dangereuse (mauvaise qualité trophique, vascularisation douteuse), il faut aboucher les extrémités coliques en stomie, si possible « en canon de fusil », à travers la même contre-incision, sinon par deux contre-incisions séparées (v. "Colostomies et iléostomies") Si la section d'aval n'est pas mobilisable à la paroi, il faut la refermer « à la Hartmann ». Quand la résection du colon tumoral est impossible, il faut faire une colostomie en amont, sur le sigmoïde ou le transverse
- *Une carcinose péritonéale* peut être une découverte de laparotomie pour syndrome occlusif. Elle est alors le plus souvent hors de toute possibilité thérapeutique, sauf dans les rares cas de carcinose localisée où une dérivation interne est possible. L'essentiel est de ne pas se lancer dans des dissections risquant d'entraîner une plaie digestive exposée alors à un fort risque de fistule post opératoire. La biopsie d'une granulation péritonéale peut être utile pour éliminer une tuberculose médicalement curable.
- *En cas d'ouverture digestive* volontaire ou non, l'occlusion entraîne par le segment d'amont un écoulement abondant, polluant et gênant pour son traitement. S'il s'agit d'une suture ou d'une anastomose digestive, il est utile de clamper ce segment d'amont par un clamp souple faiblement serré et ne mordant pas sur l'arcade bordante vasculaire. S'il s'agit d'une stomie, le segment d'amont doit être lié avant d'être attiré à travers la contre-incision de stomie.
-
- *Quand on ne trouve aucune cause à l'occlusion*, notamment lorsque l'ensemble de l'intestin est distendu, il faut savoir se retirer sans autre sans autre diagnostic qu'une occlusion paralytique de cause inconnue.

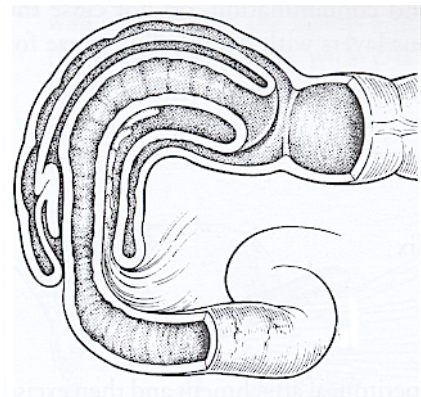
La fermeture pariétale

La paroi d'un opéré pour occlusion est une paroi à risque d'éviscération en raison de la fréquence de l'iléus paralytique post opératoire. Pour peu qu'il existe un autre facteur de risque (patient déjà opéré par médiane, toux ou insuffisance respiratoire, immuno-déficiences) il est donc important de protéger cette paroi comme il l'est précisé au chapitre « ouverture et fermeture de l'abdomen », soit par un sanglage adhésif, soit par des points totaux.

Cas particuliers

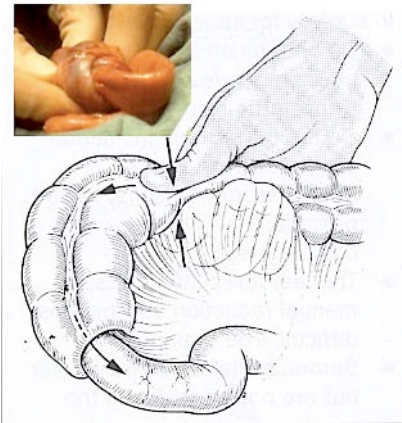Invagination intestinale

En pays tropical, elle peut toucher aussi bien l'adulte que l'enfant (de 6 mois à 7-8 ans), le plus souvent masculins. Devant une occlusion il faut penser systématiquement à l'invagination devant une histoire de crises douloureuses paroxystiques très intenses, et si l'on perçoit une masse abdominale douloureuse correspondant au boudin d'invagination (parfois perçu au toucher rectal dans les formes tardives). Même en l'absence de boudin palpable, le doute suffit à décider une opération en urgence, par médiane. Chez l'enfant toutefois, si le boudin est perçu à droite de l'ombilic, une voie localisée transversale ou para-rectale droite de type Jalaguier est aussi adaptée et



moins mutilante qu'une médiane.

Le traitement consiste d'abord en une désinvagination qu'il faut réaliser en poussant le boudin par expression et non en tirant sur l'intestin invaginé. Si celle-ci est impossible et si l'intestin ne paraît pas viable après désinvagination, ou s'il existe une tumeur ayant pu provoquer l'invagination, une résection est nécessaire. L'anastomose est souhaitable mais en raison de son degré d'expérience, le chirurgien peut juger plus prudent de réaliser une double stomie terminale en canon de fusil au niveau d'une contre-incision para-rectale droite.

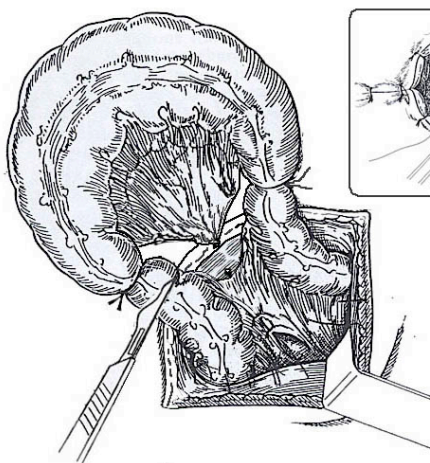


Traitement du volvulus du côlon pelvien

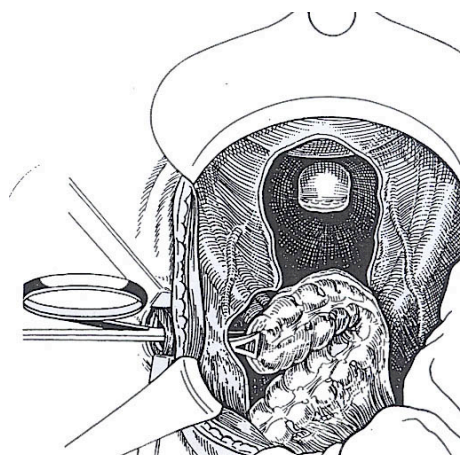
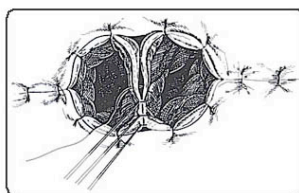
L'intubation recto-sigmoïdienne peut être un geste simple et salvateur dans l'immédiat. Mais ce geste, potentiellement dangereux, ne doit être pratiqué qu'aux conditions suivantes :

- Il ne doit pas y avoir de signe de souffrance d'anse : défense ou contracture (douleur provoquée vive + tension) généralisée ou localisée à la région sus-pubienne ; présence, même minime, de sang au toucher rectal ; signes généraux d'infection ;
- La technique de l'intubation doit être rigoureuse. Patient en position genu pectorale. Utiliser une sonde rectale grosse et à bout mousse, bien lubrifiée. S'aider d'un toucher rectal associé guidant verticalement la sonde et vérifiant qu'elle ne s'enroule pas dans le rectum ; ne jamais forcer en cas de résistance ;
- Les critères de succès doivent être immédiats : débâcle par la sonde de gaz et de liquide fécal (qui ne doit pas être sanglant (signe d'ischémie colique imposant une intervention en urgence) ; soulagement du patient dont le météorisme s'affaisse complètement ou partiellement mais toujours avec une nette détente de la paroi à la palpation. Ces critères permettent de s'abstenir d'opérer dans l'immédiat mais il faut ;
- Laisser la sonde en place, fixée par un large adhésif à la cuisse ;
- Surveiller pendant les jours suivants que son état continue à s'améliorer ;
- Transférer le patient dès que possible vers un hôpital de référence pour une sigmoïdectomie à froid. En effet le volvulus a de fortes chances de récidiver avec le risque d'une forme grave nécessitant une opération en urgence.

Résection du sigmoïde pour volvulus



a) Avec colostomie en canon de fusil



b) Opération de Hartmann

En cas d'échec ou de contre-indication à l'intubation, l'intervention d'urgence s'impose. La manipulation de l'énorme côlon est facilitée par une ponction exsufflatrice. Après détorsion l'opération la plus simple consiste à attirer l'anse colique à l'extérieur de l'abdomen à travers une incision para-rectale gauche de type Jalaguier et d'en faire l'exérèse en ne sectionnant les deux pieds de l'anse et le méso à distance du plan cutané (5 cm au moins), de façon à réaliser une colostomie « en canon de fusil » sans aucune tension (a). Ce n'est qu'en cas de nécrose de la jonction colo-rectale détordue qu'il faut réséquer la totalité du sigmoïde jusqu'au rectum, fermer ce dernier et réaliser une colostomie terminale iliaque gauche (Opération de Hartmann) (b).

Traitement de l'occlusion par cancer du colon gauche

Devant un tableau clinique d'occlusion colique, les éléments en faveur du diagnostic étiologique sont : une tumeur perceptible à la palpation de l'abdomen ou au toucher rectal ; sur le cliché de l'abdomen, une distension gazeuse de type colique, notamment à droite (*le caecum doit être distendu*) ; sur le lavement opaque, une image d'arrêt. En milieu précaire, les techniques endoscopiques de « stent » (tube prothétique) trans-tumoral ou chirurgicales de résection colique segmentaire en un temps, voire de colectomie subtotal, sont rarement applicables. La dérivation colique par colostomie reste la seule solution sur un patient vu tardivement par un praticien à l'expérience limitée.

Qu'il s'agisse d'une colostomie sigmoïdienne « de proche amont » ou d'une colostomie transverse droite ou gauche, l'extériorisation d'un colon distendu et fragile, par une voie d'abord élective est un geste difficile et périlleux exposant aux souillures stercorales. Elle nécessite alors le plus souvent une laparotomie médiane. La fermeture ultérieure de la stomie expose également aux complications.

A l'inverse, la caecostomie latérale (cf. chapitre colostomie) n'a pas ces inconvénients. Elle est réalisable facilement, sous anesthésie loco-régionale ou locale quelque soit l'état du patient et l'expertise du praticien. Elle réalise la décompression colique, immédiatement efficace, permettant la reprise du transit, de l'alimentation du patient et son éventuel transfert. Elle tient lieu de « préparation » à la résection de la tumeur colique qui doit survenir moins d'une semaine plus tard sous « protection » de la caecostomie. Celle ci est supprimée facilement par désinsertion et suture en un plan une semaine après la résection et reprise du transit.

La caecostomie ne peut être définitive. En cas de découverte d'une tumeur inextirpable, reste le choix entre une dérivation interne si elle est réalisable et une colostomie définitive en amont de la tumeur.

Ce protocole « en trois temps-trois semaines » a l'avantage de la facilité et de l'efficacité en particulier dans un contexte de précarité. Il diminue le délai entre dérivation et résection qui est de plusieurs semaines pour une colostomie transverse ou sigmoïdienne avec les inconvénients socio-économiques inhérents en milieu défavorisé.

TRAUMATISMES DE L'ABDOMEN

GP, XP

Les traumatismes de l'abdomen sont de deux ordres :

- Les traumatismes fermés (contusions) ;
- Les plaies de l'abdomen par arme blanche ou autre agent directement blessant et par arme à feu.

I. TRAUMATISMES FERMÉS

À l'arrivée du blessé

L'interrogatoire fait préciser :

- Les circonstances du traumatisme : quand ? quoi ? comment ? où a porté le choc ? que s'est-il passé depuis ?
- Les caractères de la douleur : son siège par rapport au point d'impact, son exacerbation avec la toux, son évolution ;
- Le patient a-t-il vomi ? a-t-il eu des gaz ? des selles ? des urines ? (rouges ?).

Examen clinique et premiers gestes

Il faut évaluer :

- *D'abord, en cas de polytraumatisme*, l'existence éventuelle d'une détresse respiratoire ou d'une suspicion de lésion du rachis cervical, qui nécessiteraient un traitement prioritaire (cf. « Traumatismes du thorax » et le manuel « Tête, rachis et membres ») ;
- *L'état hémodynamique* : coloration des muqueuses, pouls, TA. En cas de choc évident, pose immédiate d'une perfusion intra-veineuse et d'une sonde vésicale ;
- *Le corps entier*, de la tête aux pieds ;
- *Au niveau de l'abdomen* : rechercher les traces du traumatisme (érosions cutanées, ecchymoses, hématome) ; rechercher une fracture des dernières côtes, de l'aile iliaque, du pubis ; ausculter l'abdomen ; apprécier *surtout l'état de la paroi abdominale* : une douleur provoquée et une résistance pariétale au niveau du point d'impact sont difficiles à interpréter. C'est à *distance du point d'impact* que prennent toute leur valeur :
 - une simple douleur provoquée (y compris au TR) : à elle seule, elle n'indique pas une opération immédiate, mais elle doit rendre très vigilant quant à une possible lésion viscérale ;
 - une défense ou une contracture (cf. chapitre « CAT devant une douleur adominale »). Elles permettent à elles seules de poser le diagnostic de péritonite traumatique et de porter l'indication d'une laparotomie exploratrice en urgence.

Au terme de ce premier examen, trois situations peuvent se présenter :

1. La situation est favorable.

Le patient est peu ou pas algique, sa condition hémodynamique est stable, son ventre est souple est indolore en dehors de la zone d'impact. Il faut seulement le garder en observation pendant au moins 24 heures pour vérifier que cet état rassurant se maintient et qu'il ne présente notamment aucun trouble digestif.

2. La situation est manifestement grave, sous deux modes possibles :

- *Le choc hémorragique.* Cliniquement évident, cet état de choc impose une opération immédiate après début de remplissage intra-veineux massif ;
- *Une péritonite traumatique.* Il existe une défense ou une contracture, des vomissements, le ventre est silencieux à l'auscultation. Il faut opérer le plus rapidement possible, mais en se donnant le temps (une heure ou deux) d'une rééquilibration hydro-électrolytique et d'une mise d'un traitement antibiotique à grosse dose.

3. La situation est incertaine

Il n'y a pas d'évidence d'état de choc hémorragique ni de péritonite, mais des signes isolés pouvant appartenir à l'un ou l'autre. Pour que la surveillance soit plus objective, il faut mesurer et noter le périmètre abdominal à l'ombilic et tracer sur la peau les limites d'une douleur provoquée.

On peut s'aider des *examens complémentaires* disponibles : pas tant la *NFS* et l'*hématocrite*, utiles comme référence de départ mais sans poids décisionnel, que :

- *Les radiographies sans préparation* de l'abdomen recherchant :
 - un pneumopéritoine qui signe la perforation d'organe creux, imposant une laparotomie ;
 - des fractures (cotes, bassin, rachis) ;
 - des images hydro-aériques d'une occlusion (tardive...) ;
 - l'opacité « granitée » d'un hémopéritoine.
- *L'échographie.* Si elle est réalisable, elle est un outil précieux. Son objectif principal est la recherche d'un épanchement intra-péritonéal qui, s'il est important et associé à des signes cliniques abdominaux, suffit pour décider une laparotomie. L'échographie permet parfois de déceler des lésions du foie, de la rate ou du rein qui témoignent d'un traumatisme important mais ne suffisent pas à elles seules à porter l'indication opératoire.
- *La ponction-lavage du péritoine*
Elle peut, soit faciliter une décision opératoire, soit au contraire conforter une décision d'abstention chirurgicale. Sa technique et ses contre-indications sont détaillées au chapitre « CAT devant une douleur abdominale ». Un reflux spontané et abondant de sang affirme l'hémopéritoine et impose une laparotomie immédiate. Celle-ci est également impérative en cas d'issue de gaz, de liquide intestinal, de bile, d'urine ou de pus. Le recueil d'un liquide « rosé » chez un blessé hémodynamiquement stable n'est pas en lui-même une indication opératoire. Si la ponction-lavage péritonéale est négative, l'abstention opératoire est justifiée mais à condition que le blessé puisse rester quelques jours sous surveillance médicale.

Si aucun de ces trois examens complémentaires n'est possible, interprétable ni décisionnel, la surveillance clinique rapprochée d'heure en heure est très importante : l'accentuation ou la diffusion de la douleur abdominale (spontanée ou provoquée), l'apparition de vomissements profus, de trouble généraux absents à l'arrivée, d'une défense ou d'une contracture, doivent conduire à l'intervention sans attendre.

Dans tous les cas la décision opératoire

- repose avant tout sur une interprétation correcte des signes cliniques et de leur évolution.
- doit être immédiate en cas d'hémorragie, rapide en cas de péritonite.
- ne doit pas être regrettée en cas de doute : il y a toujours plus de risque à ne pas opérer qu'à faire une laparotomie blanche.

II. PLAIES DE L'ABDOMEN

On distingue :

- Les plaies superficielles, qui n'intéressent que la paroi ;
- Les plaies pénétrantes qui traversent le péritoine, sans lésion viscérale ;
- Les plaies perforantes qui entraînent une lésion viscérale.

Plaies par arme blanche (ou autre objet directement blessant)

Toute plaie sur l'abdomen doit être considérée comme pénétrante jusqu'à preuve du contraire. En l'absence d'imagerie performante, qu'il existe ou non des signes de gravité, toutes les plaies abdominales doivent donc faire l'objet d'une exploration chirurgicale. En effet le caractère pénétrant de la plaie est parfois évident devant l'issue d'épiploon à l'extérieur ou devant une douleur provoquée (avec ou sans défense) à distance de la plaie, mais il peut être sous-estimé et risque de n'être reconnu que devant l'apparition de signes de péritonite. Seule peut être épargnée de cette exploration une plaie vue après 24 heures chez un patient ne présentant aucun signe abdominal ou digestif en dehors de la plaie, sous réserve de le garder en observation pendant 24 heures supplémentaires.

Exploration chirurgicale de la plaie

Il faut se méfier d'une attitude « minimaliste » consistant à explorer la plaie sous anesthésie locale. Elle n'est réalisable et justifiée qu'en cas de plaie nette et peu contuse, sans hématome associé, qu'il faut alors savoir agrandir au besoin. Sinon, elle peut être difficile et trompeuse en raison de l'infiltration hématique des parties molles, de l'obliquité du trajet, de l'absence de relâchement pariétal et de la difficulté à contrôler le plan péritonéal pour en affirmer avec certitude l'intégrité ou la perforation. Il est alors plus sûr et plus facile de réaliser une courte laparotomie médiane sous anesthésie générale, permettant de contrôler par en dedans le péritoine en regard de la plaie. S'il est intact, on peut refermer l'incision médiane et parer la blessure sans la fermer. Si le péritoine est perforé ou s'il existe un épanchement péritonéal anormal, on agrandit la laparotomie pour complément d'exploration et traitement des lésions (cf. ci-dessous).

Les plaies par arme à feu

En principe, tout comme les plaies par arme blanche pénétrantes, elles nécessitent une grande laparotomie exploratrice, quel que soit leur siège et le tableau clinique. Toutefois, en situation précaire, cette règle peut être nuancée. En effet, les plaies par arme à feu sont généralement plus graves que les plaies par arme blanche en raison de l'étendue des lésions (à distance du point d'entrée et donc en profondeur, voire au-delà de la cavité abdominale), de leur gravité (nécrose par attrition, corps étrangers) et surtout de leur multiplicité pouvant toucher plusieurs organes et nécessiter une grande expertise chirurgicale.

Schématiquement, trois situations peuvent se présenter :

- *Le blessé est en bonne condition générale*, sans signe de choc ni de péritonite :
 - Si la plaie est récente, il faut le transférer si cela est possible et sans délai, sinon faire sur place une laparotomie exploratrice ;
 - Si la plaie date de plus de 24 heures, en l'absence de signes de gravité, en particulier de signes septiques, le risque d'une lésion viscérale grave est moindre. L'abstention peut être confortée par la reconstitution du trajet vulnérant et la surveillance peut être proposée. Mais la moindre détérioration doit conduire sans délai à l'intervention.
- *À l'inverse, si le blessé est en très mauvais état*, avec des signes de choc ou de péritonite, ses chances de survie sont très faibles dans un centre à moyens chirurgicaux limités. Il faut informer son entourage de la gravité de la situation et évaluer la pertinence d'une intervention de dernier recours. En l'absence de toute possibilité raisonnable de transfert, il faut choisir en fonction du contexte humain, des moyens et des compétences disponibles et décider en conscience : soit de donner sa chance au blessé, soit de se résoudre à des soins simplement palliatifs.

III. CONDUITE D'UNE LAPAROTOMIE POUR TRAUMATISME DE L'ABDOMEN

En pré opératoire au bloc opératoire si la situation paraît grave, sont réalisés les gestes suivants (si non réalisés à l'admission) :

- Pose d'une sonde naso-gastrique ;
- Pose de deux voies veineuses larges ;
- Sondage urinaire ;
- Contrôle d'éventuelles lésions extrabdominales : drainage thoracique en cas d'hémithorax ou de pneumothorax, immobilisation provisoire des fractures, minerve de sécurité en cas de doute sur une lésion rachidienne cervicale.

Anesthésie générale à la kétamine, sans curarisation si on ne maîtrise pas l'intubation trachéale.

Installation

Elle doit être standard : en décubitus dorsal, sans billot, les deux bras en croix laissés à l'anesthésiste. Le badigeonnage et le drapage doivent être larges : des mamelons à mi-cuisse en dégagant bien les flancs pour d'éventuels drainages déclives. Avant d'inciser, il est fondamental de vérifier le bon fonctionnement de l'aspiration.

Voie d'abord

Médiane à cheval sur l'ombilic. Il ne faut pas hésiter à l'élargir si nécessaire en xiphopubienne : plus l'incision est large et plus seront faciles et courtes l'exploration et les réparations éventuelles.

Premier souci : l'hémostase

S'il existe un saignement important, la priorité est le contrôle de l'hémorragie. Les hémopéritoines massifs sont le plus souvent d'origine splénique ou hépatique. On se porte en premier dans l'hypochondre gauche : si la rate saigne, on tente une hémostase temporaire par packing, en tassant des champs entre la rate et le diaphragme et en avant de la rate. En cas d'échec ou réalise une splénectomie (cf infra). On se porte ensuite dans l'hypochondre droit : si le foie saigne, un packing périhépatique (cf infra) permet le plus souvent d'arrêter au moins temporairement l'hémorragie et de poursuivre l'exploration. A l'étage sous-mésocolique, il faut extérioriser la totalité du grêle pour être sûr de ne pas passer à côté d'une hémorragie au niveau du mésentère, du mésocolon ou d'un autre vaisseau. L'hémostase en est faite par ligature ou clampage temporaire. Ce n'est que lorsque le saignement est arrêté et que l'anesthésiste a pu restaurer au mieux la volémie, que l'on doit réaliser l'hémostase définitive et rechercher de façon plus approfondie une autre lésion viscérale.

Exploration de l'abdomen

Elle doit être systématique et méthodique, suivant toujours le même ordre quelles que soient les circonstances :

À l'étage sus-mésocolique on explore :

- La rate et le foie en priorité ;
- Le diaphragme ;
- La vésicule biliaire et le pédicule hépatique ;
- La paroi antérieure du côlon transverse et du grand épiploon ;
- L'estomac et le premier duodénum ;
- En cas de doute sur le pancréas ou sur la paroi postérieure de l'estomac, on pénètre dans l'arrière cavité des épiploons soit par une ouverture large du petit épiploon au-dessus de l'antra gastrique, soit en passant à travers le ligament gastro-colique en faisant attention de ne pas léser les vaisseaux.

A l'étage sous-mésocolique,

Après avoir soulevé le grand épiploon, on extériorise la totalité du grêle et l'on aspire les deux gouttières pariéto-coliques et le cul de sac de Douglas. Puis l'on explore :

- Les faces inférieures du côlon transverse et de son méso, la face postérieure du grand épiploon ;
- Le grêle depuis l'angle duodéno-jéjunal jusqu'à la jonction iléo-coecale, en examinant les deux faces du mésentère ;
- Le côlon ascendant puis le côlon descendant et le côlon sigmoïde ;
- Le rectum au dessus du cul de sac de Douglas ;
- La vessie ;
- Le rétropéritoine. En cas d'hématome, il ne faut surtout pas l'ouvrir (cf plus loin). Par contre, en cas d'infiltration d'une autre nature (gaz, liquide, oedème), il faut l'ouvrir, notamment à proximité du côlon ascendant ou descendant, du duodénum ou du rectum, à la recherche d'une lésion intestinale postérieure.

Le traitement des lésions est détaillé plus loin, organe par organe.

La toilette péritonéale

Pour être efficace et complète, elle doit être faite de façon méthodique, décrite au chapitre « Exploration-position-lavage de l'abdomen ».

La fermeture de la laparotomie

Elle est réalisée selon la technique et les principes décrits dans le chapitre « Ouverture et fermeture de l'abdomen » et « Fermetures abdominales à problèmes ».

Quand il faut aller vite... la laparotomie écourtée

*Quand le patient présente un collapsus associé à des lésions intra abdominales graves, comme des lésions hémorragiques complexes du foie, et/ou des lésions viscérales multiples, il faut viser sa survie immédiate plutôt que le traitement idéal des lésions. En effet, toute opération prolongée sur un patient en collapsus a un risque élevé d'aboutir à un décès per-opératoire, notamment en cas d'hémorragie persistante car s'amorce alors le *cercle vicieux hémorragie – hypothermie – acidose - coagulopathie – hémorragie*. Le principe est donc de ne faire que l'essentiel en urgence et le plus rapidement possible, pour restaurer et maintenir des conditions hémodynamiques correctes, puis de réintervenir précocément pour terminer le traitement des lésions quand la situation hémodynamique est stabilisée et l'hémostase améliorée. Il faut donc savoir décider d'une telle laparotomie écourtée très tôt en début d'opération. Elle comporte trois phases :*

1) Phase per-opératoire

Au niveau de chaque organe lésé, les gestes doivent être simples et très rapides, notamment :

- pour le foie : packing laissé à demeure (cf infra) ;
- pour la rate : Si un packing périsplénique est efficace, on peut en rester là. Sinon : splénectomie simplifiée (cf infra) ;
- pour les hématomes rétropéritonéaux à péritoine ouvert (lombaires ou pelviens) : packing à demeure (cf infra) ;
- pour les lésions du grêle et du côlon : ne suturer que les plaies simples du grêle. Ne réséquer que ce qui est dévitalisé sans faire d'anastomose ni de stomie : fermer les extrémités digestives par des ligatures ;
- On ne draine pas, sauf l'hypochondre droit en cas de plaie biliaire ou duodénale.
- Pour la paroi, seule la peau est refermée. En cas de tension importante sur la suture cutanée, (notamment en cas de packing multiples), il ne faut pas hésiter à la soulager par des incisions latérales de décharge (voir le chapitre « fermetures abdominales à problèmes »).

2) Phase de réanimation

- Correction des troubles hémodynamique et de l'acidose, réchauffement, oxygénation ;
- Si le patient est stable et si c'est possible, transfert dans une structure mieux équipée.

3) Réintervention entre le 2^{ème} et le 4^{ème} jour

Elle est réalisée dès que la situation générale du patient s'est améliorée, pour retirer les packings, faire des stomies intestinales éventuelles et des drainages complémentaires. Au delà du 4^{ème} jour, les risques infectieux sont importants. Si la situation ne s'est pas améliorée ou s'est encore aggravée, on peut craindre une complication précoce et envisager une réintervention la main forcée, mais seulement si on la juge raisonnable en fonction de la gravité de la situation et des conditions d'exercice.

IV. TRAITEMENT DES LÉSIONS TRAUMATIQUES

Traumatismes du foie

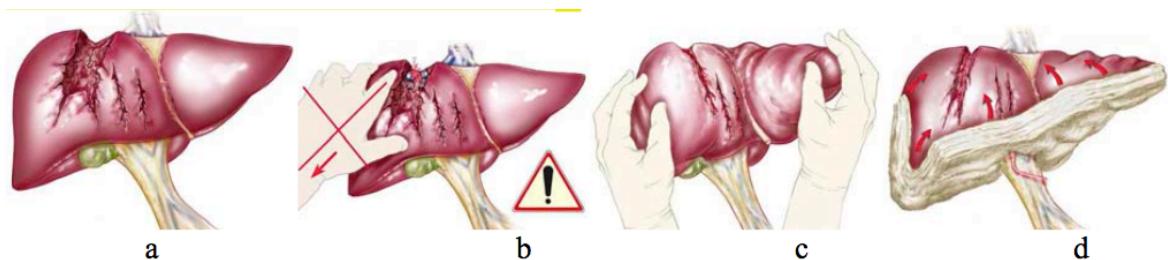
Même dans des conditions optimales de prise en charge, la mortalité de traumatismes du foie reste élevée, le plus souvent par hémorragie non contrôlée. À l'ouverture de l'abdomen, deux cas de figure se présentent :

1) L'hémostase s'est faite spontanément

En cas d'hématome sous-capsulaire, la capsule hépatique fait l'hémostase par contre-pression et il ne faut surtout pas l'ouvrir sous peine d'une hémorragie massive. On enlève prudemment les caillots autour du foie ; on n'explore pas les fractures parenchymateuses au risque de les ouvrir « en feuillet de livre » et de refaire saigner ; on explore le reste de l'abdomen ; on ferme sur un drainage : gros drain sous-hépatique polyperforé.

2) L'hémorragie est active : il faut contrôler l'hémorragie avant de comprendre le type exact des lésions. Des deux mains on applique les berges du foyer de fracture l'une contre l'autre.

- Si la situation est favorable et que l'hémorragie s'arrête après relâchement des mains, on se garde de tout geste complémentaire, et notamment d'explorer les fractures parenchymateuses. La mise en place de gros points intra-parenchymateux de rapprochement est proscrite en raison des risques de dévascularisation et de nécrose secondaire. Cependant, une simple suture capsulaire au monofilament fin peut être utile pour arrêter un saignement extériorisé par une petite plaie ;
- Si l'hémorragie persiste, elle est le plus souvent secondaire à des fractures parenchymateuses importantes et complexes ou à des lésions des veines sus-hépatiques. Il faut savoir décider rapidement une laparotomie écourtée (cf. plus haut) qui commence par un tamponnement péri-hépatique laissé à demeure :



- avec l'aide de l'assistant, on luxé le foie vers l'arrière et vers le haut en le comprimant contre le diaphragme et la paroi postérieure ;
- on réalise un tamponnement qui doit être épais au-dessous et sur les côtés du foie. Utiliser des champs de gaze plutôt que de tissu serré. Rien ne doit être mis entre le dôme et le diaphragme. Faire attention à ne pas comprimer la veine cave sous hépatique.

En cas de traumatisme hépatique important, il ne faut jamais de retard ni à l'intervention ni au tamponnement qui est de loin la solution la meilleure dans les situations complexes

Traumatismes de la rate

C'est la plus fréquente des lésions viscérales traumatiques de l'abdomen. En milieu précaire, en dehors du cas rare d'un hématome sous capsulaire limité et non extensif, le traitement conservateur d'une rupture de rate ne peut être raisonnablement proposé. Le seul traitement sûr reste la splénectomie, en sachant qu'il s'agit d'un geste de difficulté très variable en fonction de l'abondance de l'hémorragie, de l'existence d'une rate préalablement pathologique et de l'expérience du chirurgien.

Début de l'opération

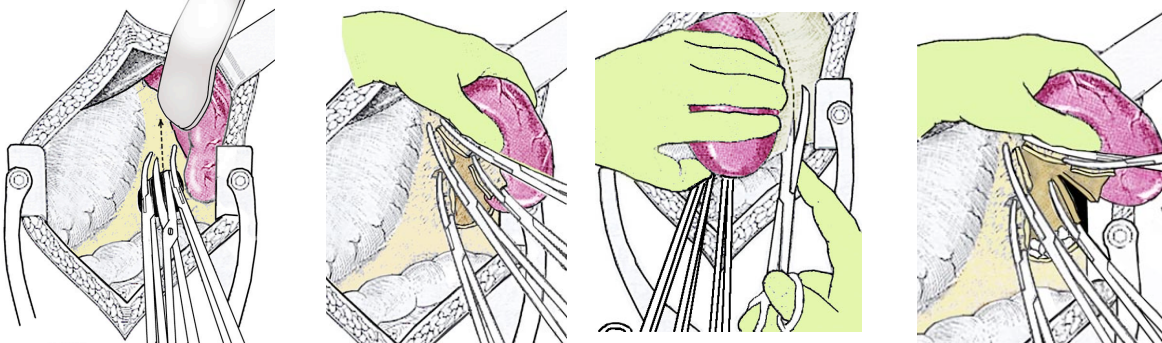
L'opérateur est à droite, l'aide est à gauche muni de deux valves qui réclinent fortement la paroi musculaire et le rebord costal. Cette rétraction costale est au mieux réalisée en accrochant la valve à un piquet solidaire de la table au dessus de l'épaule gauche.

On aspire le sang et les caillots de la région sous-phrénique gauche. On enlève doucement l'éventuel packing mis en place en début d'intervention.

Dès lors, on peut schématiquement opposer deux situations :

1) L'hémorragie est contrôlée ou faible, l'état hémodynamique est correct : on a le temps, rate en place, de réaliser successivement les temps suivants :

- (a et b). Ouverture large de l'arrière cavité des épiploons en sectionnant de bas en haut entre des pinces le ligament gastro-colique, sans chercher, si la vision en profondeur est mauvaise, à aller jusqu'au pôle supérieur de la rate en raison des risques de le faire saigner ou de léser l'estomac. Cette section se fait en deux ou trois temps, de bas en haut, en coupant à chaque temps entre deux pinces courbes longues et fortes, dont la qualité de la prise est testée au préalable. Elles peuvent être laissées en place sans ligature immédiate (ou remplacées au fur et à mesure par des ligatures appuyées si l'hémorragie n'est pas préoccupante).




- a
- b
- c
- d
- Libération du pôle inférieur en passant près de la rate et en laissant l'épiploon sur l'angle gauche du côlon qu'il protège ;
- (c). Section du péritoine postérieur au bord postérieur et inférieur de la rate qui s'en trouve mobilisée ;
- (d). Section du méso postérieur de la rate, ou ligament pancréatico-splénique, de la même façon (de bas en haut entre des pinces), en sachant que le ligament contient non seulement la terminaison de l'artère splénique mais aussi la queue du pancréas. Il faut donc placer les pinces à ras de la rate, et couper ici sans retour.
- Dès lors, la rate, qui ne tient que par son pôle supérieur, peut monter en surface et être facilement libérée de ses attaches résiduelles à l'estomac et au diaphragme.

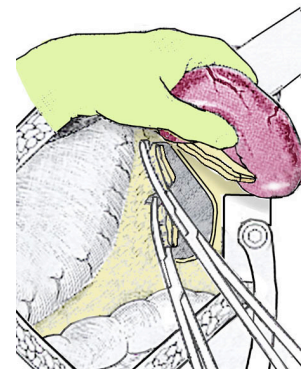
- Après ablation de la rate, on fait des ligatures appuyées des pédicules enserrés dans les pince à l'aide d'un fil serti d'une aiguille ronde, passée derrière le bec et le talon de chaque pince. Le fil utilisé doit être suffisamment solide pour ne pas casser lors de son serrage, car la reprise d'une ligature qui lâche est difficile (et dangereuse pour le pancréas et la surrénale).

2) L'hémorragie n'est pas contrôlée et/ou l'hémodynamique est médiocre.

- Il faut faire au plus vite et au plus simple.
- La main gauche se glisse dans l'hypochondre gauche et empaume la rate qu'elle attire vers la ligne médiane ;
- Aux ciseaux ou au bistouri électrique, on dégage le pôle inférieur, au ras de celui-ci, car l'angle colique gauche est tout proche. Puis on incise ou on rompt au doigt le péritoine postérieur qui retient en arrière la rate à la paroi ;



- On place de bas en haut une première pince courbe forte qui clampé en masse, au ras de la rate (pour ne pas pincer à l'aveugle la queue du pancréas), toute l'épaisseur du méso de la rate (ligament gastro-splénique et ligament pancratico-splénique). Puis on sectionne cette première prise entre la pince et la rate, sans pince de retour ;
- On recommence la même manœuvre une ou deux fois jusqu'à ce que le pôle supérieur monte en surface. La libération de la rate et les ligatures sous les pinces sont faites comme il est décrit plus haut.



3) Après la splénectomie

On tasse un champ large et humide dans le lit de la splénectomie, que l'on laisse pendant plusieurs minutes, le temps d'explorer le reste de l'abdomen. Puis on vérifie l'absence de saignement persistant, notamment au niveau du pédicule splénique et de la grande courbure gastrique, dont on fait l'hémostase éventuelle par des points en X de fil fin. Il n'est pas nécessaire de drainer si le champ opératoire est complètement sec et si l'on n'a aucun doute sur une lésion de la queue du pancréas. Sinon, on met en place dans l'hypochondre gauche, un drain extériorisé par une contre-incision déclive et latérale dans le flanc gauche (drain tubulaire de gros calibre, mis en siphonage par connexion à un collecteur déclive)

Traumatismes des autres organes abdomino-pelviens

Vésicule

La suture (au fil résorbable) est facile. La vésicule est drainée par une sonde de Foley dont le ballonnet est modérément gonflé, ou par une sonde de Pezzer, enserrée par une bourse sur le fond vésiculaire et extériorisée par une incision pariétale séparée. Cette sonde est laissée ouverte pendant 8 à 10 jours, puis clampée pendant 24 heures, puis retirée. On draine systématiquement la région sous-hépatique par une lame ondulée ou un drain tubulaire sortant par une contre-incision déclive et latérale du flanc droit.

Voie biliaire principale

Il ne faut pas essayer de la suturer. Il faut drainer au contact à l'aide d'un drain tubulaire fonctionnant en siphonage ou d'une lame ondulée large, extériorisés par une contre-incision latérale droite. Dans les rares cas où la plaie est nette, à la partie moyenne du pédicule hépatique et si l'on en a la capacité, on peut mettre en place à travers la plaie, un drain de Kehr en T, ressortant par une contre-incision distincte du drainage sous-hépatique et siègeant au-dessus et en dedans de celui-ci. Dans les deux cas, ce drainage se solde par une fistule biliaire externe. Elle peut se tarir spontanément en quelques jours ou semaines. Sinon un transfert doit être organisé vers un centre plus adapté.

Pancréas

L'exploration du pancréas commence par l'inspection de l'isthme à travers le petit épiploon. En cas d'hématome ou d'épanchement sanglant à ce niveau, il faut explorer tout le pancréas, ce qui nécessite une ouverture large du ligament gastro-colique. Si les lésions sont superficielles, à type de lacérations et de contusions bénignes sans perte de substance, on draine au contact par un trajet aussi direct que possible. En cas d'hémorragie, on réalise une suture capsulaire avec du fil fin et résorbable. En cas de perte de substance avec dévitalisation et nécrose, il ne faut réséquer que le tissu déjà détaché de lui-même. En cas de plaie non hémorragique, ne pas chercher à suturer. Dans tous les cas, drainer pour diriger une probable fistule pancréatique secondaire.

Estomac

En cas de plaie de la face antérieure, on vérifie toujours, par une large ouverture de l'arrière cavité des épiploons, qu'il n'existe pas une plaie associée de la paroi postérieure.

Comme pour toute suture digestive la suture de l'estomac peut se faire en un plan extra-muqueux. Mais dans ce cas de plaie traumatique non réglée, il est plus prudent de faire au préalable un premier plan muco-muqueux, pour obtenir une hémostase plus sûre.

Une sonde gastrique est laissée en place pendant 5 jours.

Duodénum

Les lésions duodénales sont difficiles à exposer et à traiter. En cas de plaie duodénale, il faut essayer de la suturer et de drainer à proximité par une large lame extériorisée dans le flanc droit. Si l'on ne parvient pas à suturer la plaie, en plus du drainage précédent, on introduit dans la lumière duodénale une sonde de type Pezzer, que l'on extériorise au plus près et qui est mise en siphonage. La fistule qui en résultera posera des problèmes pouvant nécessiter un transfert secondaire, mais elle vaut mieux qu'une péritonite par lâchage d'une suture imparfaite.

Intestin grêle

Si les lésions sont localisées, après avivement des berges intestinales, elles sont suturées directement, transversalement de préférence pour éviter une sténose. Si les lésions sont diffuses et/ou ischémiques, on réalise une résection-anastomose termino-terminale (voir le chapitre concerné). Si on ne maîtrise pas la technique d'anastomose, faire une double iléostomie terminale (cf « Colostomies et iléostomies »).

Côlon et Rectum

La stomie est le seul geste indiqué en cas de plaie ou de contusion colorectales.

- *Si la lésion est localisée*, on l'extériorise en stomie latérale à la peau. Si la plaie ne peut être extériorisée, il faut la suturer au mieux, drainer à proximité, et faire une stomie d'amont.
- *Si les lésions sont diffuses*, on réalise une résection avec double stomie des extrémités proximale et distale, si possible en canon de fusil, sinon par deux contre-incisions séparées. Si la section d'aval n'est pas extériorisable (bas sigmoïde, rectum), il faut la refermer et drainer à proximité (intervention de Hartmann).
- *Lésion du rectum sous-péritonéal*. Elle est suspectée en cas de rectorragie ou de sang sur le doigtier au toucher rectal, ou en cas d'oedème ou d'infiltration péritonéale péri-rectale lors de l'exploration chirurgicale. On ouvre et l'on débride largement l'espace rétro-rectal ou para-rectal au doigt. On réalise une sigmoidostomie d'amont, latérale sur baguette et l'on draine au contact de la plaie qui est rarement suturable.

Hématomes rétropéritonéaux

1) *Hématome lombaire*. La cause la plus probable est un traumatisme du rein. Le diagnostic est suspecté sur un traumatisme lombaire ou une hématurie qui ne doivent pas à eux seuls déclencher une laparotomie. En effet le plus souvent l'hématurie s'arrête spontanément après quelques jours de repos au lit. Si, au cours d'une laparotomie exploratrice d'urgence, on constate un hématome rétropéritonéal latéral, il faut surtout s'abstenir de l'ouvrir, car le rétropéritoine fait l'hémostase par contre-pression dans la majorité des cas. Ce n'est qu'en cas d'hémorragie importante provenant du rein, à travers un péritoine postérieur, ouvert et non suturable, qu'un geste d'hémostase sur le rein doit être tenté : soit suture du parenchyme en cas de lésion simple, soit packing en tassant contre le rein et ses plaies des champs et mèches de gaze qui sont retirés à la quarante huitième heure au cours d'une nouvelle laparotomie. La néphrectomie n'est envisageable qu'après avoir vérifié l'existence d'un rein controlatéral et qu'à la condition d'en posséder la maîtrise technique.

2) *Hématome médian*

Il faut penser à une lésion des gros vaisseaux (aorte ou veine cave). En principe il faut ouvrir l'hématome pour explorer ces vaisseaux et les réparer s'il le faut. Mais en situation précaire, il ne faut pas tenter l'impossible au risque d'aggraver la situation. Il faut donc se garder d'ouvrir ce péritoine postérieur s'il est intact, en espérant que l'hémostase se fasse spontanément grâce à la contre-pression qu'il exerce. S'il est déjà ouvert, le seul geste à faire est de le suturer en espérant qu'il ne déchire pas...

3) *Hématome pelvien*

Il se voit surtout lors de fractures complexes du bassin. Le saignement est le plus souvent d'origine mixte, osseuse et veineuse impossible à contrôler directement. Si le péritoine est intact, seulement refoulé, il ne faut surtout pas l'ouvrir. Si le péritoine est déchiré et laisse s'échapper le saignement, il est illusoire et dangereux de chercher à trouver et à réparer la cause du saignement. Il faut tasser un champ dans la brèche et d'autres autour d'elle, de façon à ce qu'ils exercent une contre-pression s'appuyant sur les parois du bassin.

Vessie

Les traumatismes vésicaux sont consécutifs soit à des plaies pénétrantes soit à des traumatismes du bassin.

Les ruptures intrapéritonéales surviennent le plus souvent sur vessie pleine, avec issue d'urines dans le péritoine et donc, présence de signes cliniques d'abdomen aigu par irritation péritonéale (défense). Leur traitement est la suture en deux plans avec du fil résorbable. On laisse en place une sonde vésicale pendant 7 à 10 jours.

Les ruptures sous-péritonéales surviennent en général sur vessie vide avec extravasation extra-péritonéale d'urines dans le pelvis. Le tableau clinique associe des douleurs pelviennes basses avec parfois un iléus, une hématurie et une défense sus-pubienne. Au cours de l'opération, on constate une tuméfaction rétro-pubienne d'aspect plus ou moins hématique, qu'il ne faut pas chercher à explorer si le péritoine qui la recouvre est intact. Le traitement se résume à la mise en place d'une sonde vésicale pendant 10 à 15 jours. La suture vésicale n'est pas nécessaire.

À retenir :

Devant des lésions viscérales traumatiques multiples ou complexes de l'abdomen, il n'y a rien à perdre, mais une vie à gagner ...

... à faire le plus simple ;

... à prendre rapidement la décision d'une « laparotomie écourtée ».

COMPLICATIONS DES LAPAROTOMIES

XP

Nous n'aborderons dans ce chapitre que les difficultés et complications rencontrées au cours d'une laparotomie et dans les semaines qui la suivent.

1. COMPLICATIONS PER OPÉRATOIRES

Respiratoires et anesthésiques (cf. manuel d'anesthésie)

Dans cette éventualité, l'équipe opératoire doit arrêter d'opérer pour aider l'anesthésiste et être éventuellement prête à assurer un massage cardiaque ou une trachéotomie.

Plaie d'organe.

Se référer au chapitre (« traumatismes de l'abdomen »). Deux types de plaies méritent d'être abordées ici :

Plaie digestive

L'essentiel est de la reconnaître et de la rechercher systématiquement à la fin de toutes les opérations ayant comporté un temps de dissection intestinale. Le traitement idéal est une réparation par suture (cf. « suture et anastomoses digestives ») mais à deux conditions :

- L'intestin blessé doit être bien vascularisé ;
- Il ne doit y avoir aucun obstacle en aval. Il faut donc vérifier et assurer la liberté la totalité de l'intestin en aval notamment en cas de ventre adhérentiel.

Si ces deux conditions ne sont pas réunies, la sécurité est d'extérioriser l'intestin blessé en stomie, et si cela n'est pas possible de le suturer mais en protégeant la suture par une stomie d'amont (cf. « Stomies »).

Plaie de l'uretère

- Là encore l'essentiel est de la reconnaître et, si on a un doute, de repérer l'uretère en amont du foyer opératoire et de le suivre (en se contentant de disséquer sa face antérieure jusqu'à un niveau nettement plus en aval ;
- La situation la plus simple est celle d'une section de l'uretère sans perte de substance. Il faut alors le réparer par 7 à 8 points séparés de fil résorbable fin, en laissant à proximité, mais non immédiatement au contact, un drainage pour diriger une éventuelle fuite urinaire passagère ;
- Dans les cas moins favorables, uretère dilaté en amont d'un obstacle non traitable (comme une tumeur fixée), ou perte de substance empêchant le rapprochement des deux extrémités, il faut faire un geste de dérivation externe : abouchement de l'uretère à la peau, par le trajet le plus court, après avoir libéré suffisamment d'uretère en amont. Si cette mobilisation n'est pas possible, il faut se résoudre à lier l'uretère avec un fil non résorbable de repérage, et diriger le patient au plus vite vers un centre de référence.

Hémorragie aigue

Quand un saignement important survient, la premier geste doit être une compression manuelle ou digitale ou un clampage en masse avec une pince atraumatique, qui est le plus souvent efficace en association avec une aspiration associée (en utilisant éventuellement le tuyau d'aspiration dépourvu de sa canule trop fine ou obturée).

L'erreur est alors de vouloir, immédiatement et dans la précipitation, assurer l'hémostase définitive. La bonne attitude est de la préparer par les mesures suivantes en confiant éventuellement à l'aide le maintien de la compression :

- *Mettre de l'ordre dans ses instruments* et... dans sa tête;
- *Optimiser l'éclairage*, en déplaçant s'il le faut amplement le scyalitique ;
- *Optimiser son exposition opératoire*. L'incision pariétale mérite le plus souvent d'être largement agrandie. Les champs abdominaux et les écarteurs sont replacés. L'aspiration est vérifiée ;
- Pendant ces mesures, il est important que *l'infirmier circulant reste en salle* pour y participer, la tendance étant très souvent de l'envoyer à la hâte chercher un matériel quelconque qui s'avère, à la réflexion, inutile...
- Ce n'est que lorsqu'une bonne exposition et le calme sont rétablis que l'on peut réfléchir à la meilleure façon de faire l'hémostase définitive (clampage électif ou suture) et *demander le matériel adapté* (clamp vasculaire, aiguillée et porte aiguille adaptés...) ;
- La compression ou le clampage initiaux peuvent alors, et alors seulement, être levés pour un examen plus précis de la source du saignement (parfois déjà être tarie...) et son *contrôle définitif*.

Le corps étranger non retrouvé...

Il s'agit principalement de compresses, dont le compte ne correspond pas en fin d'opération au compte de début. La cause peut être une erreur de ce comptage initial mais, dans l'immédiat, on ne peut se satisfaire de cette explication. Il faut bien sûr rechercher partout la compresse manquante (champs, poubelle, dessous de la table, pièce opératoire...) et revoir s'il le faut, de façon méthodique, toute la cavité abdominale. Si la compresse n'est pas retrouvée, il faut le préciser sur le compte-rendu opératoire pour que l'on pense à son rôle en cas de développement ultérieur d'un abcès profond. La leçon d'un tel événement doit être de renforcer et de multiplier les mesures préventives lors des opérations à venir...

La difficulté insurmontable ...

Tout chirurgien, même expérimenté, y est un jour confronté...

La cause peut en être multiple et provenir :

- *Du patient et de ses lésions* : profondeur et mauvaise accessibilité malgré la règle de l'agrandissement à la demande, saignement diffus, lésion indissécable ou inextirpable, infiltration des tissus empêchant les repères de sécurité...
- *De l'anesthésie* : sédation ou relâchement musculaire insuffisants, troubles de la ventilation ou de l'hémodynamique.
- *De l'environnement matériel et humain* : panne d'électricité ou d'aspiration, défaut d'un instrument ou d'un matériel indispensables, fatigue de l'assistant...
- *Du chirurgien lui-même* : manque de formation ou d'expérience concernant la situation en cause, fatigue...

La première chose à faire dans cette situation est de garder son sang froid et, si aucun geste urgent ne s'impose à l'évidence (comme de comprimer une source d'hémorragie), de s'accorder un temps de pause pour réfléchir et de discuter avec le reste de l'équipe.

Au terme de cette réflexion, si aucune solution ne paraît raisonnable pour la poursuite de l'opération, il faut savoir refermer l'abdomen en se disant qu'on a fait le maximum.

2. COMPLICATIONS POSTOPÉRATOIRES IMMÉDIATES

Complications respiratoires et anesthésiques

(cf. manuel d'anesthésie)

L'hémorragie de paroi

- Elle peut être impressionnante mais elle est rarement accompagnée de signes généraux ;
- Elle se voit surtout au niveau d'une incision de drainage ouvert ;
- Elle peut être évidente à l'examen de la plaie, débridée au besoin, si l'on constate des caillots ou un point de saignement précis que l'on peut alors assécher par un point en X ;
- En l'absence de caillots et de point de saignement retrouvé, il faut se méfier d'une hémorragie d'origine profonde (cf. Ci-dessous).

L'hémorragie profonde

Elle peut être brutale et massive : état de choc de type hypovolémique (tachycardie, hypotension, soif) isolé ou accompagné d'une augmentation de volume de l'abdomen ou d'une hémorragie par un drain. Il ne faut pas perdre une minute. Le patient doit immédiatement être repris en salle d'opération et réopéré : reprise rapide toute la voie d'abord, agrandie à la demande ; repérage de la source du saignement qui est immédiatement tarie par compression ou clampage provisoire. Il faut alors suivre la même procédure que celle de toute hémorragie aigue (cf. Ci-dessus). Il peut arriver qu'après l'évacuation du sang et des caillots, aucun saignement actif n'apparaisse. Il faut alors se garder de conclure trop vite à une fibinolyse locale et prendre le temps d'explorer, en les frottant légèrement à la compresse, toutes les zones disséquées ou cruentées susceptibles d'avoir saigné. L'opération se termine par un grand lavage abdominal et l'ajout éventuel d'un drainage « sentinelle » assez large destiné à dépister une éventuelle reprise de l'hémorragie.

3. COMPLICATIONS POSTOPÉRATOIRES PRÉCOCES

Complications générales

Complications respiratoires :

- *Broncho-pneumopathie* clinique et radiologique relevant d'une kinésithérapie et d'une antibiothérapie. Embolie pulmonaire en rapport avec une phlébite connue ou méconnue (cf. infra) ;
- *Escarres* cutanées aux points d'appui, notamment chez les sujets dénutris ou immuno-déficients. Le traitement doit avant tout être préventif. En cas d'escarres nécrotiques, une excision chirurgicale est nécessaire, au besoin sous anesthésie au bloc opératoire ;
- *Infections au niveau des voies d'abord veineuses*, imposant l'ablation ou le changement de ces voies ;
- *Thrombose veineuse des membres inférieurs*, dont le traitement ne peut être que préventif, par mobilisation et lever précoce, si l'on ne peut contrôler un traitement anticoagulant ;
- *Infection urinaire*, parfois sans trouble mictionnel d'orientation, dépistées sur l'examen macroscopique et bactériologique des urines ou le test à la bandelette. Une antibiothérapie est nécessaire en cas de fièvre ou de douleur provoquée lombaire.

Toutes ces complications générales peuvent être accompagnées ou révélées par une fièvre mais celle-ci peut aussi relever d'une complication abdominale, pariétale ou profonde qui doit rester la préoccupation première.

La fièvre chez un opéré. Les 8 causes à évoquer :

- Infection respiratoire
- Escarres surinfectée
- Voie d'abord veineuse infectée
- Phlébite des membres inférieurs
- Infection urinaire
- Abscess de paroi
- Paludisme
- *Complication intra-abdominale* +++ en l'absence d'évidence d'une complication ci-dessus

Complications locales et chirurgicales :

L'abcès de paroi

Il se traduit par :

- de la fièvre et une hyperleucocytose (le plus souvent mais pas toujours) ;
- localement : derrière la suture cutanée, une tuméfaction, plus ou moins rougeâtre, douloureuse, brillante, chaude et fluctuante. Ces seuls signes ne suffisent pas à la distinguer.

Son traitement consiste en une mise à plat en désunissant l'incision sur toute la longueur de la collection et en la recouvrant par un passément épais, absorbant et occlusif.

L'hématome de paroi

Il peut se présenter localement de façon voisine, bien que la tuméfaction n'ait pas ici de caractère inflammatoire : douleur, rougeur et chaleur manquent ainsi que la fièvre.

L'hématome peut aussi être traité par une simple mise à plat, mais il guérira plus vite, s'il est reconnu par une évacuation aseptique en salle d'opération sous brève anesthésie générale, suivie d'une fermeture de la peau sur un drainage clos de type aspiratif ou recouverte par un pansement compressif.

La tuméfaction sous-cutanée de nature imprécise

On hésite entre un abcès, un hématome, mais aussi une éviscération sous-cutanée. Ce dernier doute peut être renforcé par un écoulement séreux entre les points et l'absence de bourrelet aponévrotique à la palpation. Il interdit en tout cas une ponction exploratrice. Le diagnostic de certitude ne peut se faire que par un début de débridement cutané, prudent et aseptique permettant de distinguer un contenu purulent, sanglant ou digestif et de traiter alors en conséquence (cf. Chacune de ces trois rubriques).

L'éviscération

En dehors des patients ayant bénéficié d'une prévention par sanglage ou points totaux (cf. « Fermetures abdominales à problèmes »), tout opéré par médiane peut s'éviscération à la faveur d'un effort de toux, d'une agitation incontrôlée ou d'un changement de position. L'éviscération est favorisée par un certain nombre de facteurs de risques exposés dans ce chapitre « Fermetures abdominales à problèmes ». Il faut ajouter à ces facteurs l'abcès de paroi qui fragilise ou désunit le plan de suture aponévrotique ainsi que les complications intra-abdominales qui peuvent également fragiliser la paroi par en dedans et la mettre en tension.

Le traitement des éviscération est exposé au chapitre « Éviscération ».

L'occlusion

On parle d'occlusion et non plus de simple retard de transit si ce dernier (gaz ou selle non diarrhéique) n'a pas repris après cinq jours. Comme toute occlusion, elle entraîne des vomissements ou une production gastrique importante (supérieure à 1 litre/jour), et un météorisme qui ne doit pas hésiter à faire sangler le patient pour diminuer le risque d'éviscération. À l'examen, une douleur provoquée est difficile à interpréter car banale chez un opéré récent. Il ne faut rien attendre des radiographies de l'abdomen, souvent impraticables et difficiles à interpréter. L'important ici est d'évaluer la présence du *critère de gravité essentiel* : *l'existence de signes infectieux non expliqués par une autre cause qu'abdominale* (cf. l'encadré ci-dessus sur les causes d'une fièvre post-opératoire).

- *S'ils s'agit de signes infectieux sévères* (fièvre élevée, frissons, début de signes de choc, trouble mental, dyspnée et hypoxie rebelles à une simple oxygénothérapie et à une kinésithérapie respiratoire), il faut considérer qu'il existe une complication infectieuse grave dans l'abdomen (péritonite + ou – fistule) et réopérer le patient si l'on estime que son état permet de tenter cette seule chance de survie.
- *Si la fièvre est absente ou modérée et l'état général correct* sans autre signes alarmants, on peut temporiser pendant 24 à 48 heures en surveillant de près ses constantes, son aspect général, son périmètre abdominal, l'existence ou non de bruits hydro-aériques (de bon pronostic), et le débit de la production gastrique. Si ces critères évoluent favorablement on peut encore attendre que les premiers gaz apparaissent. Mais au delà de ce délai (à partir de J8) même en l'absence de critères de gravités francs, la seule persistance de l'occlusion sans amélioration doit conduire à une décision de reprise opératoire avec l'arrière pensée de l'engagement d'une anse intestinale dans un brèche quelconque, péritonéale ou pariétale.

La fistule digestive

Elle complique une suture digestive ou une plaie intestinale méconnue. On peut schématiquement opposer :

1. Fistule non extériorisée.

Elle réalise une péritonite, d'autant plus grave qu'elle est entretenue par le flux septique, et qui se traduit avant tout par un syndrome infectieux.

- Ce syndrome infectieux peut apparaître lors des tous premiers jours postopératoires par une fièvre ne pouvant être rapportée à des causes extra-abdominales (cf encadré). Cette fièvre ne suffit pas à elle seule pour décider une ré-intervention, mais elle doit alarmer quand le syndrome infectieux s'aggrave d'heure en heure ou d'un jour à l'autre en se complétant comme décrit ci-dessus. La seule chance de survie du patient réside dans une réintervention rapide, avant l'apparition d'un état de choc sévère et irréversible ;

- Le syndrome infectieux peut se manifester plus tardivement, associé alors à une non-reprise du transit, ou à un arrêt de celui-ci après une brève reprise. On se trouve alors dans le cas indiqué ci-dessus d'une occlusion postopératoire fébrile, soit d'emblée grave, soit initialement peu inquiétante mais qui s'aggrave rapidement, devant faire décider la réintervention dans les deux cas (si l'état du patient le permet encore) ;

Dans ces circonstances ou une reprise de la laparotomie s'impose, le geste opératoire dépend des lésions. Comme dans toute péritonite grave, il faut explorer tout l'abdomen, laver celui-ci, et le drainer largement, au minimum par un drain dans le cul de sac de Douglas. Sur l'intestin fistulisé, il ne faut tenter aucune réparation par suture ou anastomose, même de dérivation, vouées à la désunion. Il faut régler le problème par une stomie de la zone fistulisée ou sur l'intestin d'amont, selon la stratégie indiquée au chapitre « Traumatismes de l'abdomen » (stomie latérale, ou terminale avec fermeture du segment d'aval). L'essentiel est d'arriver à réaliser la stomie là où elle sera la plus facile à appareiller, c'est à dire en zone cutanée saine et souple, et avec une extériorisation la plus saillante possible de l'intestin surtout s'il s'agit du grêle (cf. « Stomies intestinales »).

2. Fistule extériorisée.

La fistule se manifeste par l'apparition isolée de liquide digestif ou de matières au niveau d'un drainage ou de l'incision de laparotomie. Le problème n'est pas vital dans l'immédiat.

Il peut s'agir d'un problème relativement simple, comme une fistule du moignon caecal après appendicectomie qui évolue généralement et spontanément vers la fermeture.

Mais il peut s'agir d'une fistule posant des problèmes plus complexes :

- *Siège interne de la fistule ?* On se guide sur l'aspect de la production fistuleuse, fécale et donc colique, ou liquide et agressive sur la peau et donc grêlique, voire nettement bilieuse évoquant une origine jéjunale (la plus grave) ;
- *Débit de la fistule* qui, s'il est important, pose d'emblée le problème de la compensation intra-veineuse des pertes et d'une dénutrition rapide, surtout s'il s'agit du grêle pouvant produire plusieurs litres par jour. Les boissons et une alimentation hypercalorique ne peuvent être reprises qu'après s'être assuré de l'absence d'intolérance gastrique ;
- *Appareillage de la fistule*, allant du plus simple (poche collée sur une fistule colique en peau saine) au plus compliqué (fistule du grêle par la médiane). Cette dernière éventualité force à de nombreux artifices impossibles à préciser ici tant ils dépendent de chaque situation particulière, mais pouvant nécessiter une irrigation-aspiration problématique en l'absence de source d'aspiration continue et durable (cf. « Drainage ») ;

- *Prise en charge globale.* Si tous ces problèmes, et principalement le dernier, rendent impossible la maîtrise de la situation générale et locale, en l'absence de transfert possible dans un hôpital mieux adapté, la seule solution est de réopérer le patient dans le but de réaliser une stomie mieux appareillable en amont de la fistule. Faut-il encore que son état général le permette et rende acceptable cette dernière chance pour lui et pour l'équipe soignante, en fonction des moyens et de l'expertise de celle-ci...

Autres péritonites et abcès profonds

Ils peuvent se voir en dehors de toute suture digestive et de fistule. Ils peuvent être dus à un nettoyage insuffisant de l'abdomen lors de la première intervention, laissant en place du pus ou des débris nécrotiques, ou à un textile oublié (cf. supra). Mais ils peuvent aussi n'avoir pas de cause locale évidente, surtout chez le patient immuno-déficient.

Leur diagnostic pose les mêmes problèmes que celui de la fistule non extériorisée (cf. supra). Leur traitement est avant tout chirurgical, par reprise de la laparotomie. La conduite de l'opération est exposée au chapitre « Exploration-lavage de l'abdomen » et « Péritonites ».

PROCTOLOGIE

XP

Il existe trois situations de douleurs de l'anus ou du périnée qui exigent un soulagement rapide du patient : la fissure anale (dans sa forme aiguë), la thrombose hémorroïdaire et l'abcès péri-anal. Leur distinction peut être cliniquement difficile car le plus souvent la douleur ne permet pas le toucher rectal, et les trois affections peuvent être peu visibles à la simple inspection du périnée. La solution dans ces cas est un examen sous anesthésie générale ou rachi-anesthésie.

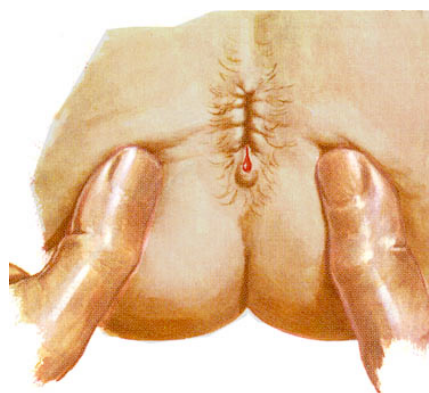Une autre situation, moins urgente mais gênante pour les patients, est celle d'une fistule anale chronique dont ne sera abordée ici que la prise en charge des fistules simples.

Fissure anale

Il s'agit d'une ulcération de la marge de l'anus, entretenue par une infection de surface et par une contracture du sphincter qui empêche le drainage et la cicatrisation de la fissure.

La douleur se produit par crises intenses survenant typiquement après une selle.

L'examen, dépliant la peau de la marge, aperçoit le bord inférieur d'une ulcération, le plus souvent au niveau de la commissure postérieure.



Le toucher ano-rectal peut être tenté mais sans insister s'il est douloureux. C'est en fait sous anesthésie que l'on pourra au mieux confirmer le diagnostic et pratiquer le traitement qui consiste en deux temps :

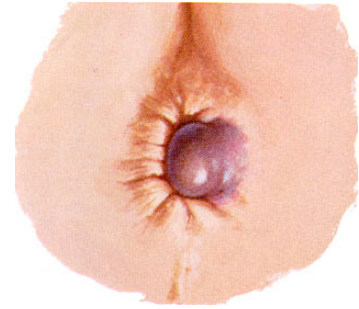- *une dilatation anale*, progressive, à deux doigts, ne devant être commencée que lorsque l'anesthésie est suffisante.
- *un geste sur la fissure*. Il n'est pas nécessaire si la fissure est récente, superficielle, à bords fins et non décollés. La simple dilatation devant suffire à soulager la douleur et obtenir la cicatrisation. Par contre, si la fissure est déjà organisée, à bords épais ou décollés, il faut la réséquer, de bas en haut, si possible en un seul bloc et au bistouri électrique en tenant sa base par une pince. Le sphincter sous-jacent apparaît alors. Il peut être entamé sur 3 mm environ, réalisant une petite sphinctérotomie qui complète l'effet relaxant de la dilatation.

Si les bords de la fissure sont indurés ou granulomateux, ou si la fissure siège sur le côté de l'anus, il faut se méfier d'un cancer ou d'une autre étiologie (tuberculeuse ou vénérienne), faire des prélèvements et s'efforcer de les envoyer à un laboratoire d'anatomopathologie pour pouvoir commencer un traitement étiologique adapté.

Thrombose hémorroïdaire aiguë

Il s'agit d'une douleur aiguë, permanente chez un patient se connaissant ou non des hémorroïdes

L'examen trouve au niveau de la marge anale une petite tuméfaction arrondie bleu-violacée, tendue et extrêmement douloureuse au simple attouchement. Le toucher ano-rectal est le plus souvent impossible.



Le traitement peut être réalisé sous brève anesthésie générale, mais aussi sous anesthésie locale à condition de réaliser celle-ci de façon extrêmement lente en infiltrant avec une aiguille très fine la marge anale autour et en dessous de la thrombose.

L'hémorroïde thrombosée est incisée au bistouri et le caillot noirâtre est retiré. Il faut attentivement vérifier qu'il ne reste pas d'autres petits caillots adhérents, à déloger à la curette. Aucune suture n'est réalisée. Le coin d'une compresse est seulement poussé dans l'incision pour en faire l'hémostase.

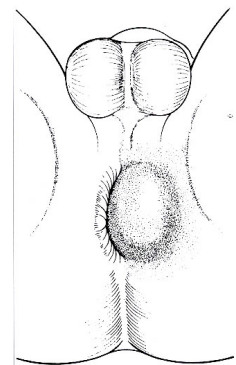
Dans certains cas il peut s'agir de la thrombose d'une hémorroïde interne, qui n'est pas visible à l'inspection du périnée, mais qui est retrouvée sous anesthésie à l'examen du canal anal avec des écarteurs de Faraboeuf.

Abcès péri-anal (ou « abcès de la marge »)

C'est un abcès développé sous la peau de la marge ou du périnée avoisinant. Il est toujours dû à une fistule encore non ouverte à l'extérieur, développée à partir du canal anal.

Il se traduit par une douleur permanente et lancinante, empêchant le sommeil.

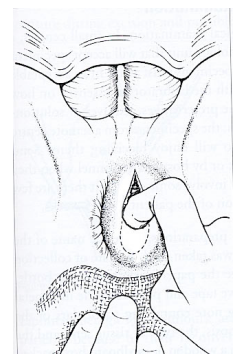
À l'examen, une voussure cutanée est le plus souvent visible à côté de l'anus, très douloureuse à la pression. mais l'abcès peut être plus profond et moins visible et là encore c'est l'examen pour anesthésie qui le retrouve à la palpation à deux doigts dont l'un est introduit dans l'anus.



Une ponction ramenant du pus permet de confirmer le diagnostic.

Une fois localisé l'abcès, il faut :

- Inciser l'abcès sur une longueur suffisante pour y engager le doigt ;
- Rechercher et débrider d'éventuels prolongements, vers la profondeur ou sous la peau (pouvant aller jusqu'à l'abcès en fer à cheval passant en arrière de l'anus). Au besoin l'incision est agrandie en regard de ces prolongements ;
- Drainer. Si la cavité est superficielle, sa simple mise à plat suffit au drainage. Si l'abcès comporte un prolongement profond, il faut y laisser une lame ondulée souple fixée à la peau.



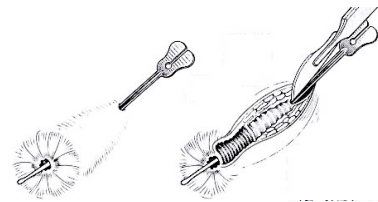
La recherche d'un trajet fistuleux est théoriquement souhaitable au cours de cette opération, mais elle est le plus souvent négative dans ce contexte d'abcédation et expose à créer un faux trajet (et donc une deuxième fistule !). Mieux vaut donc s'en abstenir en prévenant seulement le patient de la possibilité d'une récurrence, soit sur la forme d'un nouvel abcès, soit sous celle d'un écoulement chronique par persistance d'un orifice fistuleux externe au niveau de la cicatrice. Ce n'est que si l'on découvre une communication évidente entre l'abcès et le canal anal qu'il faut la repérer par un gros fil non résorbable qui servira ultérieurement au traitement à froid de la fistule.

Fistule anale

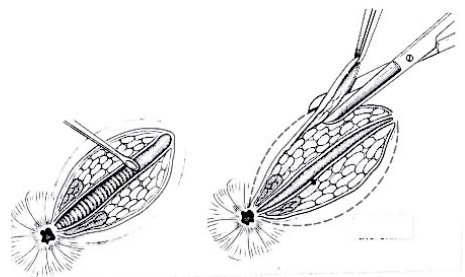
Extériorisation à la peau du périnée d'une fistule interne, elle peut apparaître insidieusement ou en passant par un stade d'abcès (cf. Ci-dessus). Elle se traduit par un écoulement chronique, plus ou moins purulent, sortant d'un petit orifice au voisinage de l'anus (ou sur la cicatrice d'une incision d'abcès péri-anal).

Il ne faut prendre en charge que les fistules simples, à trajet superficiel et unique, les autres relevant d'une compétence proctologique spécialisée. Pour savoir si une fistule à orifice unique a un trajet simple et superficiel, ou s'il faut la confier à un chirurgien expérimenté, un examen sous anesthésie est le plus souvent nécessaire, comportant :

- *l'examen endo-anal* à l'aide d'écarteurs de Faraboeuf (ou d'un spéculum fin). L'orifice interne est recherché sur la ligne pectinée, à deux cm de la marge, où la muqueuse est marquée par des petits godets. S'aider de l'injection de sérum (simple ou coloré de bleu de méthylène) par l'orifice externe.
- *la cathétérisation du trajet* par un instrument long, fin et à bout mousse l'idéal étant un stylet malléable, à défaut une pince courbe ou une sonde cannelée (a).
- Une fois le trajet retrouvé, l'instrument étant en place dans la fistule, *inciser la peau d'un orifice à l'autre*.
- *Apprécier à la palpation l'épaisseur de tissu recouvrant la fistule*.
 - Si elle dépasse 5 mm, c'est que la fistule est intra ou supra-sphinctérienne et qu'elle ne peut être mise à plat d'un seul coup sans risque d'incontinence. On se contente alors d'y placer un gros fil repère noué mais laissé long autour de ce sphincter. Ce fil drainera la fistule et facilitera son traitement ultérieur.



- Si elle est inférieure à 5mm, on peut mettre à plat la fistule en incisant tout ce qui la recouvre, si possible au bistouri électrique. Cureter le fond du trajet et exciser les berges indurées, en en assurant ainsi la guérison.



Fin et suite d'un acte de proctologie

Le saignement est rarement important et cesse le plus souvent après simple tamponnement, mais un suintement persistant peu nécessiter de laisser une compresse ou une mèche de gaze tassée dans la plaie.

Comme il s'agit de lésions septiques et qu'aucune suture ne doit être réalisée, la plaie opératoire est laissée ouverte et nécessite seulement un pansement de protection du linge de type serviette hygiénique.

Les soins locaux doivent être très simples et expliqués au patient qu'il faut rassurer sur les raisons d'une plaie non suturée mais qui se refermera spontanément en quelques jours ou semaines selon l'importance de l'incision. Aucune application d'antiseptique n'est nécessaire. Seule une toilette à l'eau et au savon est recommandée, avec port d'une garniture de protection jusqu'à assèchement de la plaie.

SONDAGE VÉSICAL CHEZ L'HOMME

XP

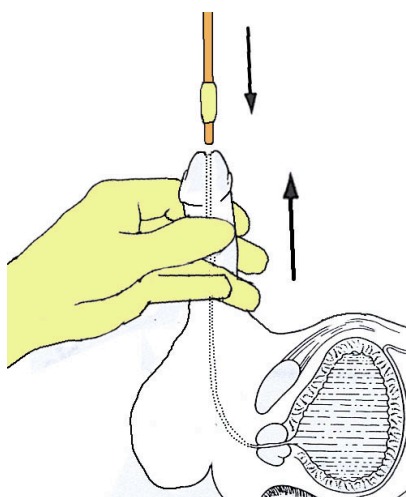
Il s'agit d'un geste apparemment banal et bénin, mais qui peut, s'il n'est pas rigoureusement exécuté, entraîner des complications sévères (infection et fausse-route).

Le patient doit être installé confortablement, et prévenu que le geste va être gênant mais non douloureux (s'il est bien fait...). Ses organes génitaux doivent être soigneusement nettoyés à l'eau et au savon, le prépuce retroussé et débarrassé d'éventuels dépôts. Son confort peut être amélioré en instillant dans son urètre un gel anesthésique à la xylocaïne au moins cinq minutes avant le sondage.

L'opérateur doit faire un lavage « chirurgical » de ses mains, passées à l'alcool après séchage, et mettre des gants stériles. Il badigeonne largement la verge, les bourses et la région pubo-inguinale, en terminant par verser directement un peu d'antiseptique sur le méat. Il dispose autour de la verge du patient un champ troué, ou deux champs séparés, suffisamment grands pour pouvoir y disposer stérilement la sonde. La lubrification de la sonde est faite avec un gel ou de l'huile de paraffine stériles.

Technique du sondage

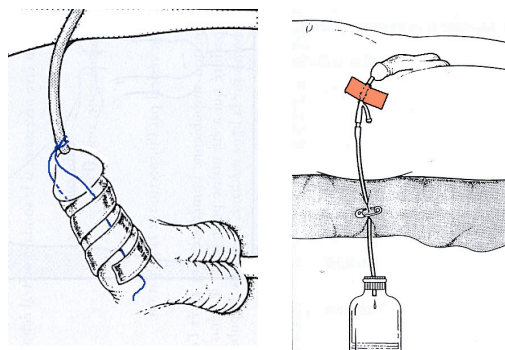
Son secret réside dans la ferme traction de la verge au zénith, effaçant ainsi le premier coude, pénien, de l'urètre et mettant ce dernier en tension avec moins de risque de cul de sac où pourrait butter la sonde. Pour réaliser cette traction sans comprimer l'urètre ni laisser s'échapper le gland, les doigts de la main gauche sont disposés de façon à réaliser *une double prise* (pouce-index et 3^{ème}-4^{ème} doigt).



En aucun cas il ne faut abaisser la verge entre les cuisses (manœuvre utilisée dans le cathétérisme au béniqué rigide mais qui aurait ici l'inconvénient de reformer un coude au niveau de l'urètre pénien).

La sonde lubrifiée est alors introduite et poussée jusqu'à sa base. Vérifier que de l'urine s'en écoule. Gonfler son ballonnet. Brancher la sonde sur la tubulure d'un collecteur. Reculer la sonde jusqu'à sentir la résistance de la butée du ballonnet.

S'il s'agit d'une sonde sans ballonnet, elle doit être très soigneusement fixée au corps de la verge par un double fil et un collier adhésif.

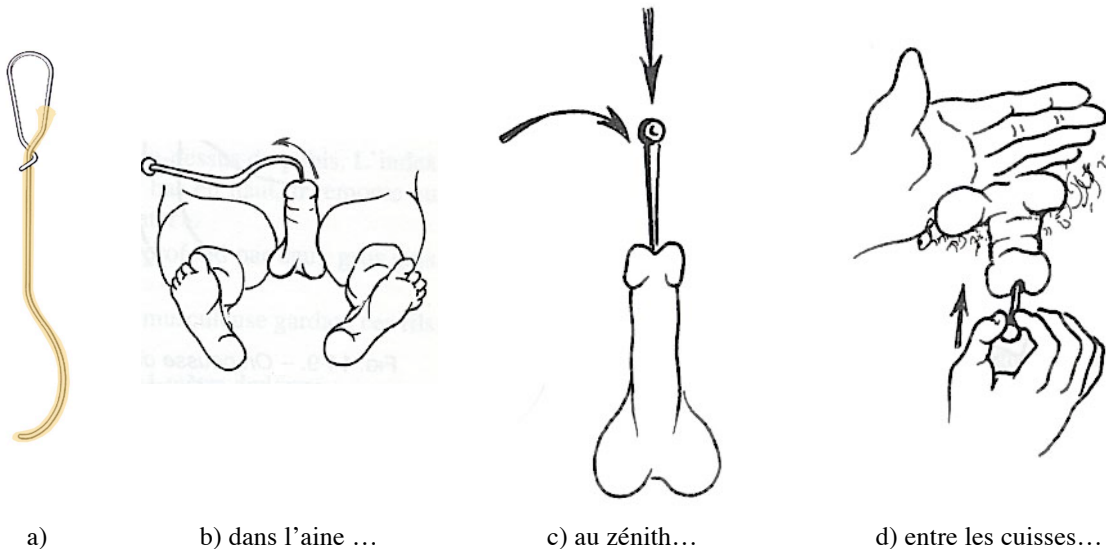


Si le patient est alité, la sonde ne doit pas passer sous sa cuisse mais devant la région inguinale où l'on place une fixation par un large adhésif. Le collecteur doit toujours rester en position basse, en dessous du plan du lit.

Difficultés

Si la sonde bute, il peut s'agir :

- d'un rétrécissement de l'urètre : essayer une sonde plus fine ;
- d'une fausse-route, dont témoigne un peu de sang sur l'extrémité de la sonde et devant faire renoncer à toute nouvelle tentative ;
- d'un coude marqué au niveau de l'urètre périnéal ou prostatique : essayer une sonde béquillée si on en dispose. L'utilisation d'un mandrin métallique courbe dans la sonde ne doit être tentée qu'avec grande prudence et en respectant les temps suivants, identiques à ceux d'une dilatation des sténoses urétrales aux béciqués :



- a. Le mandrin doit être bien lubrifié et entrer facilement dans la sonde ;
- b. La sonde est placée dans l'axe du pli de l'aîne, introduite dans le méat puis immobilisée. C'est alors la verge qui est remontée sur sa courbure ;
- c. La sonde est verticalisée mais aussi reculée vers la table, tout en continuant à remonter la verge sur elle ; une légère pression sur le périnée peut aider la sonde à entrer dans l'urètre prostatique ;
- d. La sonde est abaissée entre les cuisses, le coude pénien étant repoussé sur elle par le bord cubital de la main gauche.
- e. Le mandrin est retiré en inversant la succession des mouvements.

L'échec du sondage doit conduire

- s'il existe un globe vésical : à placer un cathéter sus-pubien ;
- s'il n'existe pas de globe : à une cystostomie ouverte (cf. Ce chapitre).

CATHÉTÉRISME VÉSICAL SUS-PUBIEN

XP

Principe

Introduction par voie percutanée d'un drain dans la vessie en rétention.

Indications

L'indication la plus fréquente est une rétention d'urine avec impossibilité de sondage uréthro-vésical. Le globe doit être important et certain, cliniquement ou confirmé par l'échographie.

Contre-indications

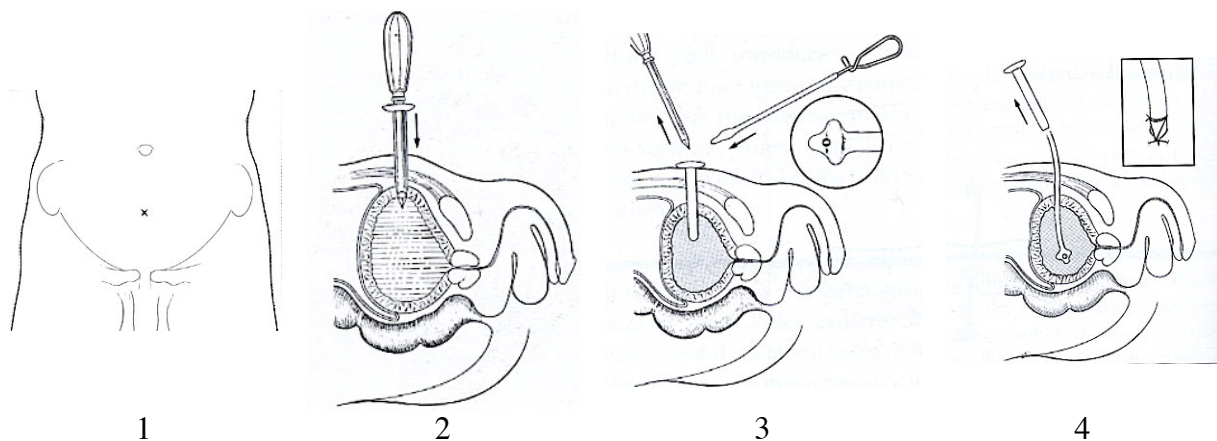
- Le globe n'est pas certain ;
- Syndrome hémorragique ;
- Hématurie ;
- Tumeur vésicale ;
- Drainage de longue durée.

Préparation

En salle d'opération ou en salle de pansement bien équipée, lavage chirurgical des mains. Port d'un calot, d'un masque et de gants stériles. Disposer d'une table recouverte d'un champ stérile pour y disposer le matériel : petite boîte à instruments de suture et matériel de ponction. À défaut d'un kit spécial à usage unique, utiliser un trocart dans lequel peut coulisser une sonde ou un cathéter, ou un drain de Redon. Seringue de 20 cc avec aiguille (la plus longue possible).

Large badigeonnage antiseptique de toute la moitié inférieure de l'abdomen. Repérage du point de ponction qui doit se situer à deux travers de doigt au dessus du pubis, en pleine zone de matité du globe. Pose d'un grand champ troué.

Technique



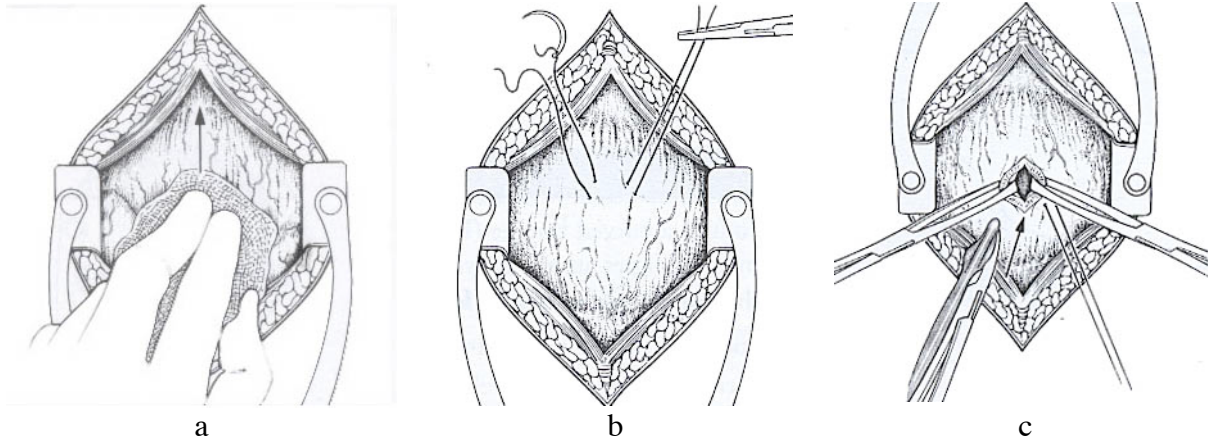
1) *Anesthésie locale* poussée plan par plan, poussée le plus loin possible. Si l'aiguille est assez longue, on cherche à atteindre la vessie dont l'issue d'urine affirme la pénétration, en donnant une bonne idée de la direction et de la profondeur à donner au trocart ;

- 2) *Incision cutanée*, de la taille du trocart, à l'aide d'un bistouri étroit. Le bistouri est enfoncé jusqu'à sentir la résistance de l'aponévrose et entame alors celle-ci, afin d'éviter toute résistance pariétale trop forte à la pénétration du trocart ;
- 3) *Le trocart est enfoncé verticalement* jusqu'à sentir céder la résistance de la paroi vésicale et voir arriver de l'urine dans le trocart ;
- 4) *Introduire alors le cathéter, la sonde ou le drain dans la vessie ;*
- 5) *Retirer le trocart ;*
- 6) *Fixer soigneusement le cathéter* à la peau par deux points distants de 5 cm. Y relier un sac collecteur dont le tube est lui même fixé à la peau par un large adhésif.

CYSTOSTOMIE OUVERTE

XP

Elle est indiquée quand il n'existe pas de globe évident ou lorsqu'il s'agit d'un drainage vésical à long terme. Elle doit être faite en salle d'opération, sous anesthésie générale ou locale. Dans le matériel, il faut prévoir une paire d'écarteurs de Faraboeuf ou un écarteur autostatique type Beckmann. Il est très utile de disposer aussi d'un aspirateur avec un tube et une canule stériles.



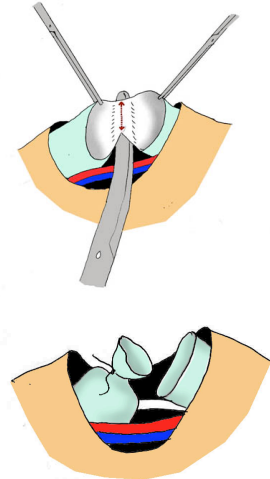
- L'incision est médiane sus-ombilicale sur 5 cm environ ;
- Franchir l'aponévrose. Prendre contact avec la paroi grisâtre et vascularisée de la vessie et la dégager en la frottant à la compresse vers le haut pour refouler le cul de sac péritonéal (a) ;
- Placer de chaque côté de la ligne médiane deux fils tracteurs chargeant profondément la paroi vésicale (b) ;
- Ponctionner entre les fils pour s'assurer que l'on ramène facilement de l'urine. Inciser verticalement sur un centimètre la vessie soulevée par les fils. Renforcer la prise des berges par deux pinces éversant ces berges ou en repassant les fils tracteurs transfixiant toute leur épaisseur (b) ;
- Introduire une grosse sonde de Pezzer ou de Malécot (ch 24 ou plus). Étanchéfier l'ouverture vésicale autour de la sonde à l'aide d'un ou deux points de fil résorbable servant aussi à fixer la sonde sur la vessie ;
- Refermer l'aponévrose et la peau autour de la sonde ;
- Fixer solidement la sonde à la peau et la relier à un collecteur, lui aussi solidement retenu à la peau par un large adhésif.

HYDROCÈLES

XP

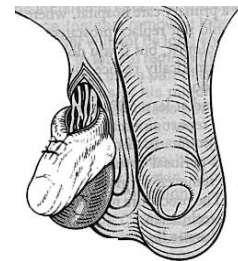
Définition, étiologie, principes du traitement

Chez l'enfant, l'hydrocèle est congénitale, due à la persistance d'un canal péritonéo-vaginal (PV) embryonnaire, sans pathologie de la vaginale. La différence avec une hernie se fait par la transillumination (l'hydrocèle est translucide). Le diagnostic est plus difficile avec un kyste du cordon, qui n'enveloppe pas le testicule, mais sans importance car ce kyste à la même étiologie et évolue comme une hydrocèle. Le traitement consiste à interrompre le canal PV persistant par voie inguinale, mais ce canal se ferme le plus souvent spontanément. L'intervention n'est donc justifiée qu'à partir de 3 à 5 ans si l'hydrocèle est volumineuse et gênante, ou si elle est associée à une hernie. Elle n'a rien de différent de l'opération décrite pour la hernie inguinale de l'enfant (cf. « Hernies ») en se contentant ici d'isoler le canal PV, de le sectionner en liant l'extrémité supérieure. L'extrémité inférieure est laissée ouverte. Le traitement est identique pour un kyste du cordon qu'il suffit de mettre à plat (après ligature du canal PV) sans aucune résection.



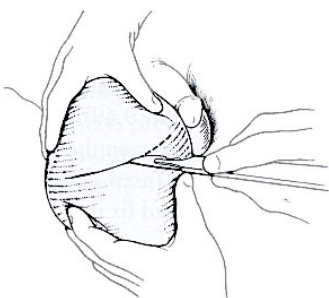
Chez l'adulte, l'hydrocèle est acquise. Son mécanisme reste inconnu, mais tout se passe comme s'il s'agissait d'une hypersécrétion et/ou d'un défaut de résorption de la vaginale. L'intervention, par voie scrotale, est nécessaire si l'hydrocèle est volumineuse ou gênante. Trois procédés sont possibles :

- *Le retournement de la vaginale*, rétrécie autour du cordon par quelques points ;
- *L'exérèse de la vaginale*, surtout indiquée dans les hydrocèles volumineuse ou quand la vaginale est épaissie par des poussées inflammatoires (pachyvaginalite) ;
- *La plicature de la vaginale*. C'est la technique de Lord, décrite ci-dessous et que nous proposons car, contrairement aux deux techniques précédentes, elle ne nécessite aucune dissection des enveloppes du scrotum et comporte donc un risque moindre de grosse bourse postopératoire.

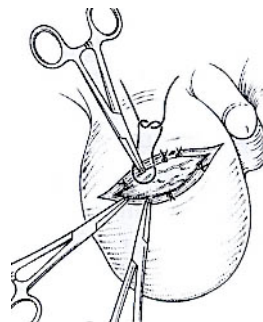


Retournement de la vaginale

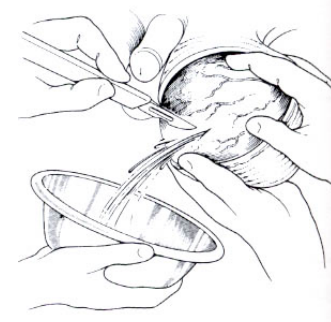
Cure de l'hydrocèle de l'adulte par plicature vaginale (technique de Lord)



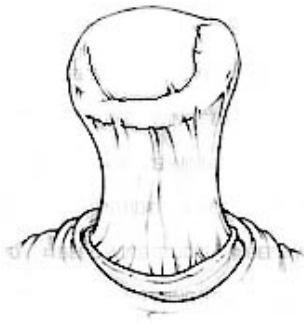
Le scrotum est immobilisé à deux mains pour l'incision (horizontale)



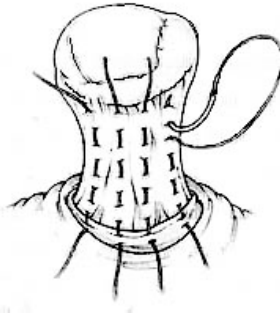
Incision jusqu'à la vaginale. Hémostase soignée des enveloppes sous cutanées



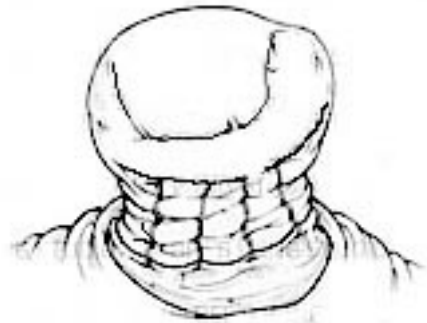
Évacuation de l'hydrocèle dans un récipient



Extériorisation du testicule
Sans aucune dissection

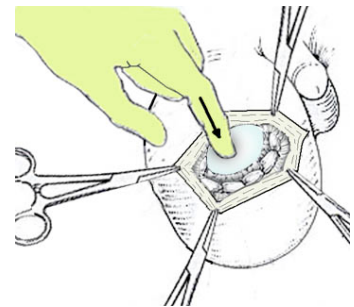


Faufilage sous-séreux (points
séparés ou surjet)

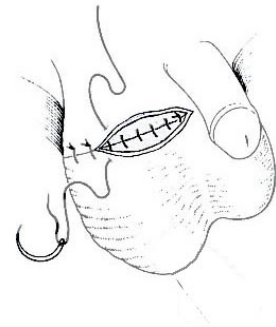


Aspect après faufilage

Une fois le faufilage réalisé, il faut réintégrer dans le scrotum le testicule entouré de sa collerette de vaginale ligaturée, en le repoussant fermement et en retenant la peau avec des pinces de façon. On re-crée ainsi une loge testiculaire par glissement des enveloppes mais sans disséquer celles-ci pour ne pas déclencher une infiltration hématique de la paroi scrotale.



Le drainage n'est pas systématique dans cette technique ne comportant aucune dissection de la paroi scrotale. L'essentiel est de réaliser une fermeture sous-cutanée par un surjet hémostatique de fil résorbable, chargeant toute l'épaisseur des enveloppes (sauf la vaginale), en allant chercher les plus profondes qui tendent à se rétracter. En effet, les suites opératoires sont dominées par l'inconvénient d'une grosse bourse, pas tant due à un hématome qu'à une infiltration hématique des enveloppes du scrotum.



TORSION DU TESTICULE

XP

Favorisée par une mobilité anormale du testicule, surtout chez l'adolescent, c'est une extrême urgence pour la vitalité et donc pour l'avenir du testicule.

Diagnostic

Chez un adolescent qui se plaint d'une douleur aigue du scrotum irradiant dans l'aîne et la fosse iliaque, c'est à ce diagnostic qu'il faut penser en premier. Ne pas s'attarder au diagnostic d'orchite ou d'épididymite, plus rare à cet âge et qu'il ne faut retenir qu'en cas de signes urinaires évidents.

L'inspection peut montrer une ascension apparente du testicule du côté douloureux. La palpation est extrêmement douloureuse, au point souvent de ne pouvoir reconnaître le testicule et l'épididyme.

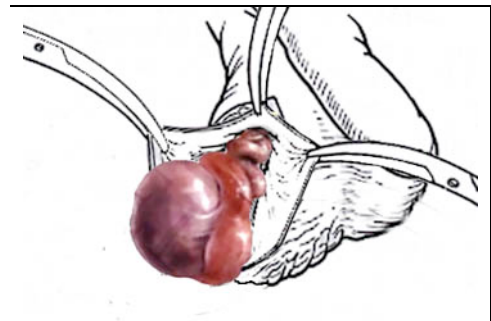
Les examens complémentaires ne sont d'aucun recours (même l'échographie...) et risquent de retarder l'opération.

Même si un doute persiste, il faut opérer immédiatement.

Technique opératoire

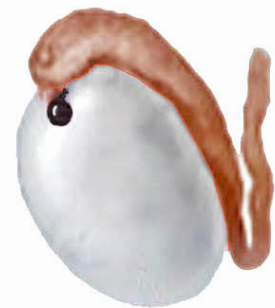L'incision scrotale est transversale, comme pour une hydrocèle. L'ouverture de la vaginale permet le diagnostic :

Le testicule est manifestement ischémique, au sein d'un épanchement séro-hématique. Le cordon spermatique est tordu d'un ou deux tours de spire que l'on détord facilement. L'examen du testicule après détorsion montre le plus souvent une amélioration franche de son aspect. En cas de doute, l'envelopper d'une compresse humide et si possible tiède et attendre plusieurs minutes au bout desquelles il peut reprendre un meilleur aspect.



Il faut alors fixer le testicule à la vaginale pariétale par deux points d'un fil fin, prenant l'albuginée qu'il ne faut pas déchirer (utiliser une aiguille à pointe ronde). Ce n'est qu'en cas de testicule manifestement nécrosé qu'il faut se résoudre à une orchidectomie, réalisée simplement par une section du cordon en dessous d'une ligature transfixiante de celui-ci.

Cas particulier : *la torsion d'une hydatide pédiculée* ; petit appendice implanté à la partie antéro-supérieure du testicule. On peut s'en douter quand, malgré des douleurs très vives, l'examen permet de sentir un testicule apparemment en place et peu douloureux, mais l'intervention (ablation de l'hydatide) reste quand même impérative : elle soulage et guérit le patient, et permet seule de vérifier l'absence de torsion du testicule.



TRAUMATISMES FERMÉS DES BOURSES

FP, XP

Le problème est simple, car en cette matière, le chirurgien ne sait traiter que 2 lésions :

- Évacuer une hématoçèle
- Suturer une plaie de l'albuginée testiculaire.

Pourquoi est-il préférable d'évacuer une hématoçèle ?

L'hématome est collecté dans une cavité naturelle et close : la vaginale testiculaire,

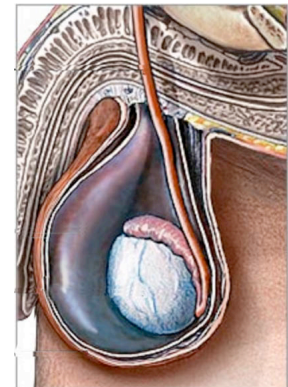
- qui ne résorbe que très lentement l'hématome ;
- Son évacuation peut-être totale, ce qui est satisfaisant ;
- Son existence est le signe possible d'une plaie de l'albuginée testiculaire qui doit être suturée.

Pourquoi faut-il suturer une plaie de l'albuginée ?

- Le parenchyme testiculaire fait hernie au travers la rupture de l'albuginée ;
- Et peut s'expulser ainsi en grande partie en dehors du testicule, ce qui compromet la vitalité du parenchyme.

Reconnaitre une hématoçèle :

- Le scrotum est tendu, bleuté, très douloureux, la peau est peu modifiée ;
- La palpation note une masse arrondie, rénitente et douloureuse correspondant à une vaginale remplie de sang ;
- Le testicule n'est pas palpable ;
- Cette masse s'avère opaque en transillumination, contrairement à un hydrocèle simple, dans ce contexte de traumatisme, il n'y a pas lieu d'évoquer l'orchépididymite, ni la hernie étranglée ;
- Dans les cas douteux, l'échographie reconnaît facilement l'épanchement sanglant intra-vaginal et permet d'affirmer si le testicule est rompu ou non.

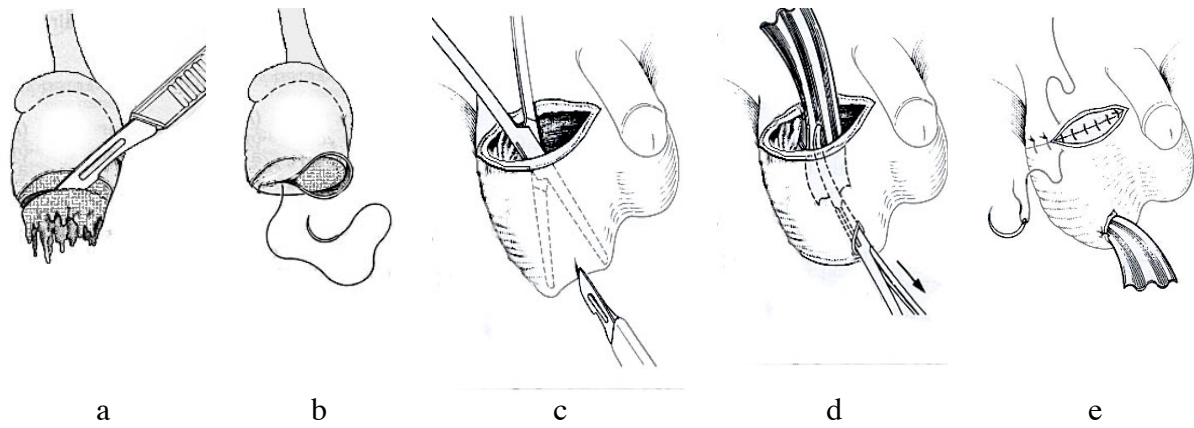


Technique chirurgicale

Il ne s'agit pas d'une urgence, il vaut mieux attendre que l'hémostase spontanée soit acquise, et on peut raisonnablement opérer au-delà de la 24^e heure.

1- Évacuation de l'hématoçèle :

- Incision scrotale horizontale comme pour une cure d'hydrocèle ;
- Ouverture de la vaginale testiculaire qui est tendue et bleutée par l'hématome sous tension ;
- Évacuation du sang et des caillots ;
- Examen du testicule et de l'épididyme ;
- Hémostase éventuelle d'une lésion de l'épididyme.



2/ suture de l'albuginée :

- Réintégration de la pulpe testiculaire et excision du parenchyme ayant perdu droit de cité dans l'albuginée (a) ;
- Suture à points séparés de l'albuginée, ce qui permet l'hémostase du parenchyme (b).

3/ fermeture et drainage :

- lame ondulée ressortant par une contre-incision scrotale (c, d, e) ;
- Fermeture par un surjet hémostatique serré de la vaginale et des enveloppes sous-cutanées (e).

POSTHECTOMIE

XP

Indications

La posthectomie, ou circoncision, peut être indiquée :

- pour des lésions du prépuce : phimosis ou lésion cutanée (tumeur, dermatites) ;
- pour des raisons rituelles ou culturelles.

Principe

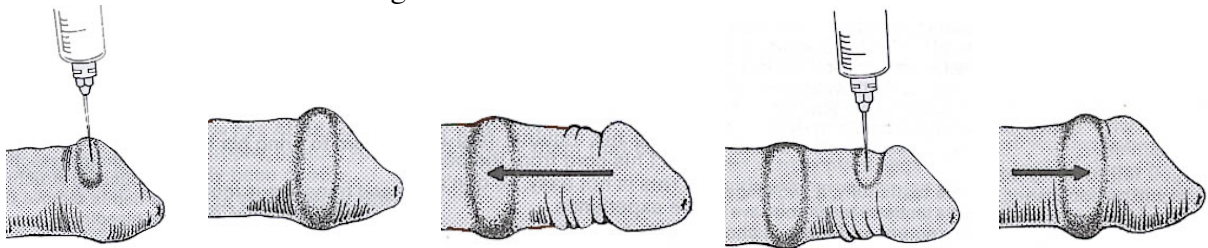
L'opération vise à enlever :

- toute la muqueuse interne du prépuce ;
- une partie ou la totalité de la peau selon que le patient désire ou non garder la possibilité d'un recouvrement partiel du gland.

La résection doit suivre l'obliquité de la base du gland.

Anesthésie

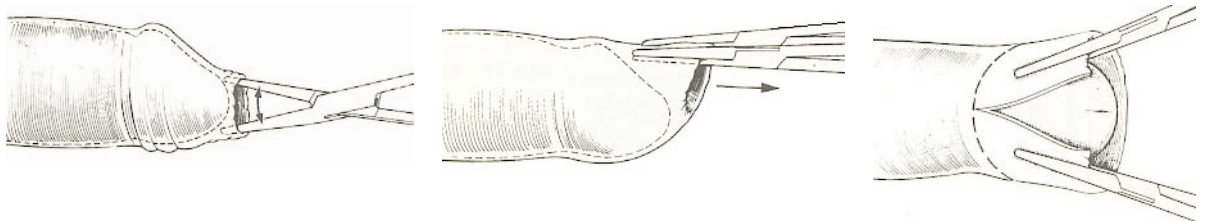
Chez l'enfant l'anesthésie est générale.



Chez l'adulte, l'anesthésie peut être locale, par deux infiltrations en bague, d'abord à la base du prépuce puis, après décalottement, au niveau du sillon balano-préputial.

Technique (posthectomie complète)

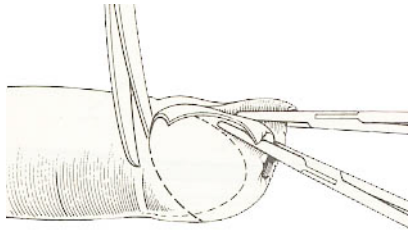
Au cours des temps suivants, l'hémostase est faite au fur et à mesure, par des ligatures au fil résorbable fin autour d'une pince fine.



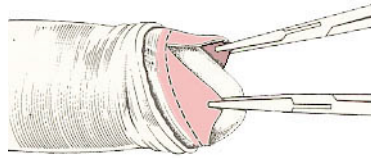
Libération des adhérences et dilatation éventuelle de l'orifice préputial

Prise en tension du dos du prépuce par deux pinces droites

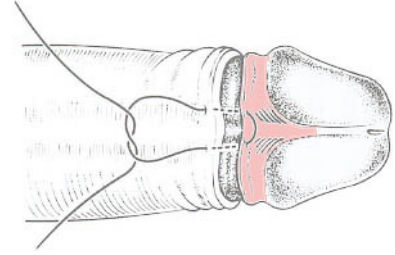
Section de toute l'épaisseur du prépuce entre les pinces



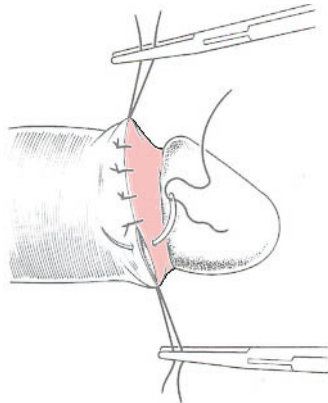
Découpe oblique du plan cutané



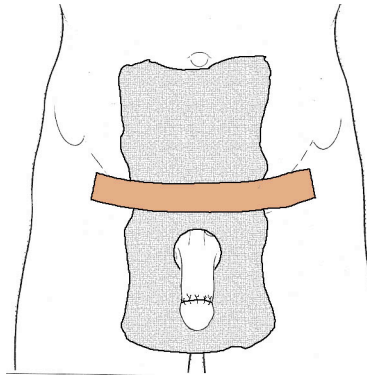
Résection de la muqueuse en restant à 3 mm du sillon



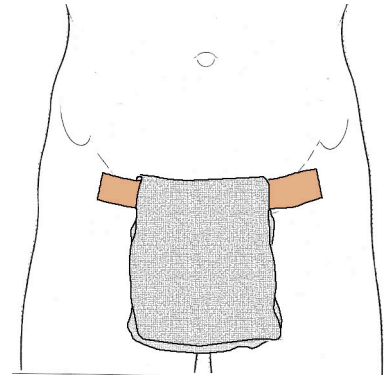
Réfection du frein (point en U)



Suture muco-cutanée au fil fin résorbable



Confection d'un pagne de protection à l'aide d'une compresse fenêtrée et rabattue autour d'un adhésif



Pansement

Tout pansement tentant d'envelopper la verge est inutile et incommode. Le plus simple, pour éviter le contact de la suture avec les vêtements, est de réaliser un sorte de pagne avec une compresse dépliée retenue par un adhésif à la paroi abdominale inférieure (cf. dessin).

TRACHÉOTOMIE SIMPLIFIÉE

LB, XP

La trachéotomie est un geste de sauvetage en cas d'obstruction des voies aériennes, et peut être nécessaire en extrême urgence.

Indications

En dehors de l'anesthésie générale, une anoxie grave par obstruction des voies aériennes peut survenir en cas de:

- Traumatismes crâniens avec perte de conscience ;
- Traumatisme grave du cou avec lésion du larynx ;
- Traumatisme de la face avec fracture des maxillaires ;
- Brûlure de la face ou des voies respiratoires ;
- Phase postopératoire de la chirurgie du cou.
- Traumatisme thoracique, malgré l'évacuation préalable d'un épanchement pleural.

Le diagnostic de l'anoxie grave est facile. La respiration devient extrêmement difficile, sinon impossible. Le patient est cyanosé. Un encombrement trachéo-bronchique évident est souvent associé

Préparation.

Malgré ce climat d'urgence, tout doit être prêt pour opérer de façon méthodique :

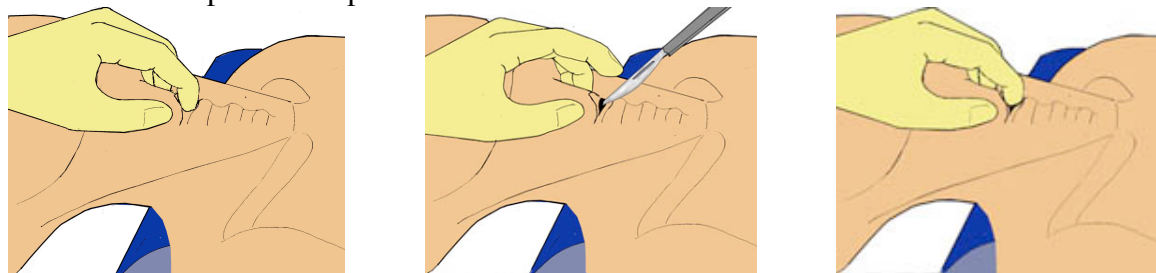
- La succession des gestes, très simple, doit être parfaitement mémorisée par le chirurgien.
- Chacun doit savoir où est entreposé le matériel nécessaire :
 - Set de trachéotomie avec une canule et son mandrin (devant être re-stérilisé au moins une fois par mois). L'idéal est une canule métallique de type Krishaber, plus facile à introduire et disposant d'un calibre intérieur plus grand que les canules en plastique. Le calibre de la canule doit correspondre à celui du 5^{ème} doigt du patient. Si aucune canule n'est immédiatement disponible, une grosse sonde à œillet terminal ou coupée en léger biseau arrondi peut suffire (qu'il faudra raccourcir après pose et fixation).
 - Aspirateur avec sonde adaptée ;
 - Oxygène (bouteille ou concentrateur).

Une intubation trachéale peut être tentée si on a la compétence, mais elle peut échouer et il ne faut pas perdre de temps à vouloir la recommencer.

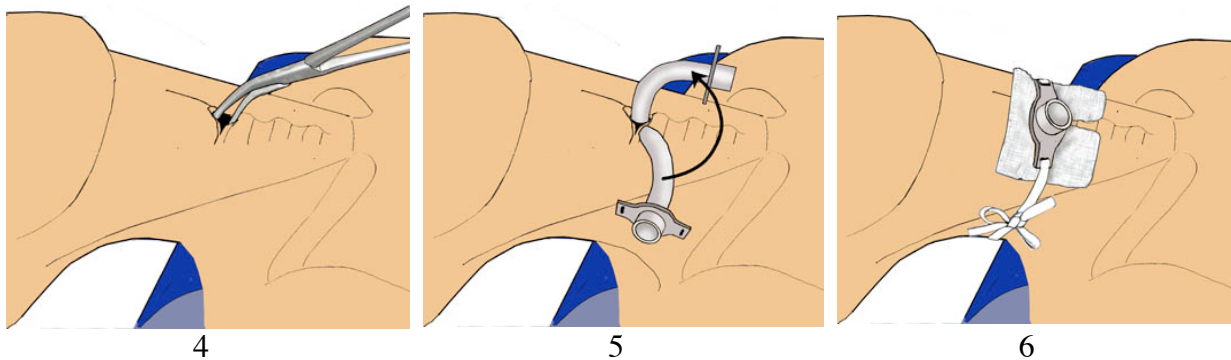
Provisoirement, en extrême urgence, une grosse aiguille ou un trocart peuvent être enfoncés sous le cartilage cricoïde et améliorer la condition respiratoire du patient.

Technique de la trachéotomie

Elle doit être rapide et simple



- 1) La tête et le cou sont en extension, un coussin ou un drap roulé sous la base du cou. Si le patient est conscient, une anesthésie locale est réalisée jusqu'au plan trachéal sur la ligne médiane en dessous du cartilage cricoïde. Le chirurgien (droitier) est à la droite du patient. L'index de la main gauche localise le cartilage thyroïde et le creux crico-thyroïdien. Le pouce et le 3ème doigt sont places de chaque côté du larynx en l'immobilisant ;
- 2) Soulever l'index. Inciser verticalement, sur 2 cm, la peau et le plan sous-cutané jusqu'à l'espace crico-thyroïdien. Placer un instant l'index dans l'incision pour empêcher le saignement. Puis inciser transversalement la membrane jusqu'à provoquer une sortie de d'air ;
- 3) Replacer l'index le temps d'attraper le dilatateur trachéal (ou n'importe quelle pince courbe type Kelly) ;
- 4) Placer l'instrument dans la trachée (sans aucune dissection) et élargir l'orifice ;



- 5) Présenter la canule perpendiculairement à la trachée. L'enfoncer dans l'orifice. Puis tourner la canule dans l'axe de la trachée et l'enfoncer complètement en relevant sa base. Le passage d'air dans la canule doit être nettement perçu. Si ce n'est pas le cas, cela signifie que la canule, trop superficielle, n'est pas dans la trachée mais dans l'espace sous-cutané. Il faut alors la replacer plus profondément. L'incision peut être rétrécie autour de la canule par un point, mais pas de façon étanche.
- 6) Fixer la canule par un ruban autour du cou ;
- 7) Aspirer les sécrétions endo-trachéales et les caillots avec une petite sonde. Administrer de l'oxygène dès que possible.

Surveillance : le patient est placé en local de surveillance renforcée, placé sous oxygène si nécessaire. Son état respiratoire est surveillé cliniquement et par oxymétrie. Une épaisseur de gaze humide peut être placée devant la canule pour lutter contre l'assèchement. Les aspirations trachéales sont répétées (avec un matériel stérile) en cas d'encombrement, mais pas systématiquement.

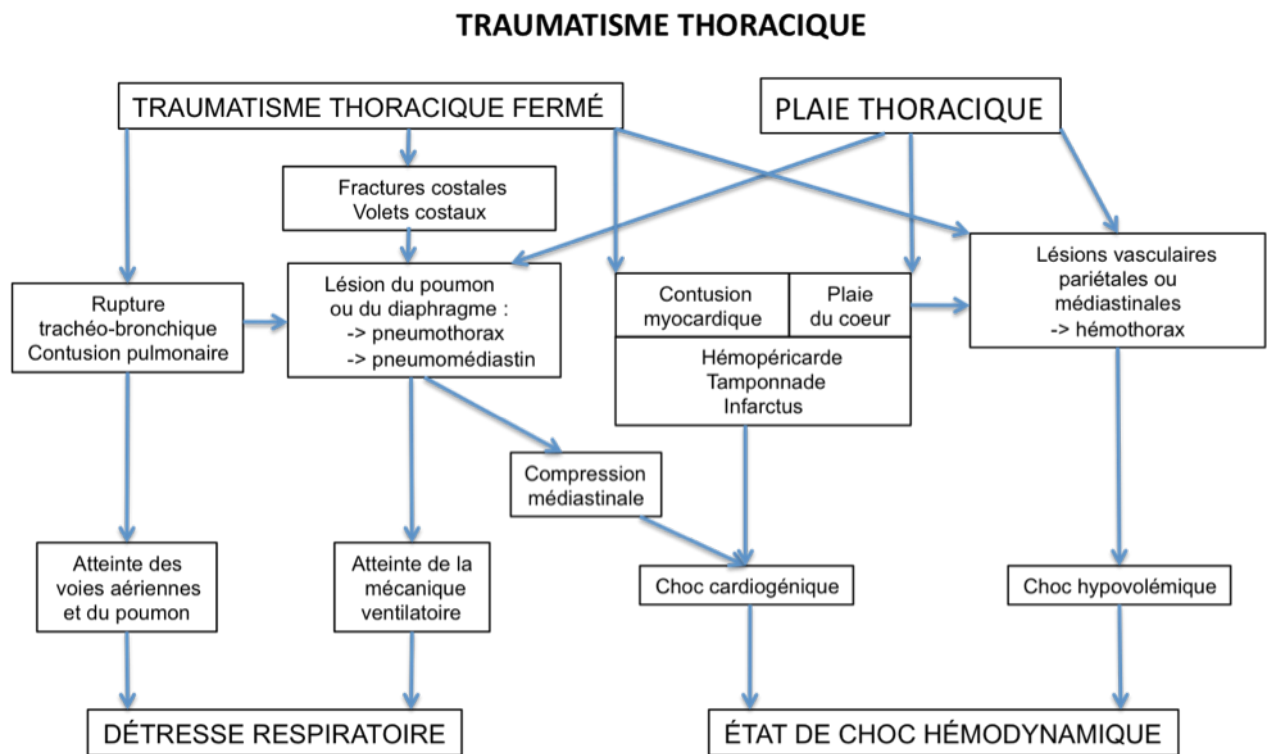
Secondairement, après contact avec un centre de référence, un transfert est recommandé pour une meilleure prise en charge et le remplacement éventuel de cette trachéotomie simplifiée en trachéotomie réglée (plus basse et exposant moins à la survenue de séquelles trachéales).

TRAUMATISMES DU THORAX

XP (d'après F. Pons et B. Tremblay : « Prise en charge des traumatismes thoraciques : attitudes pratiques. Formation permanente Développement et Santé. <http://devsante.org/>)

Les traumatismes thoraciques sont un problème redouté, en particulier lorsque les moyens diagnostiques et le plateau technique sont limités. L'évolution immédiate ou différée de ces traumatismes peut mettre en jeu la fonction circulatoire et respiratoire et peut évoluer rapidement vers une issue fatale. Pourtant des moyens thérapeutiques simples, au premier plan desquels l'utilisation judicieuse du drainage thoracique, permettent de traiter efficacement la grande majorité de ces traumatismes.

Mécanismes et conséquences



Mécanismes

Parmi les traumatismes thoraciques, il faut distinguer deux mécanismes :

- *Les plaies du thorax.* Elles sont provoquées par des armes blanches, des projectiles divers (balles, éclats), parfois des cornes d'animaux dont il faut souligner le caractère particulièrement septique. Lors d'une plaie thoracique, il y a ouverture de la cavité pleurale et si l'orifice est volumineux, cette cavité peut communiquer directement avec le milieu extérieur, on parle alors de plaie thoracique soufflante. Souvent, lorsque l'orifice est petit, les plans musculaires assurent une étanchéité au niveau de la plaie.
- *Les traumatismes fermés.* Il s'agit de contusion, d'écrasement ou de chutes (accidents de la circulation ou d'abattage d'arbre, rixes, lynchages). La paroi du thorax est atteinte ainsi que son contenu mais il n'y a pas de communication avec le milieu extérieur.

Conséquences

Quel que soit le mécanisme, les lésions peuvent intéresser la paroi du thorax (côtes, sternum, rachis, vaisseaux intercostaux), les poumons et l'arbre trachéo-bronchique, le médiastin (cœur et gros vaisseaux, oesophage). Les conséquences sont doubles : hémodynamiques et la respiratoires.

Conséquences hémodynamiques : hypotension et tachycardie pouvant aller jusqu'à l'état de choc. Elles peuvent être dues à une hémorragie dans la cavité pleurale réalisant alors un hémothorax qui peut provoquer un choc hémorragique hypovolémique. Il s'agit le plus souvent de vaisseaux de la paroi thoracique, car les plaies du cœur et des gros vaisseaux du médiastin ne laissent en général pas le temps pour une arrivée du patient vivant à l'hôpital. mais les troubles hémodynamiques peuvent aussi être dues à une compression du médiastin par un pneumothorax de grande abondance, pouvant alors provoquer un choc cardiogénique .

Conséquences respiratoires : dyspnée (polypnée), cyanose, pouvant aller jusqu'à un état de détresse respiratoire avec troubles neurologiques en rapport avec une anoxie cérébrale. Elles peuvent être en rapport avec :

- un pneumothorax, présence d'air dans la plèvre provenant d'une plaie du poumon ou d'une bronche ou d'une plaie ouverte du thorax. Cet épanchement gazeux peut entraîner un compression du poumon et un refoulement du médiastin;
- un hémothorax abondant pouvant également être compressif ;
- une obstruction des bronches ou de la trachée, par rupture directe, par inondation de sang ou par encombrement secondaire chez un blessé algique qui ne tousse plus ;
- des lésions du parenchyme pulmonaire par plaie directe ou par contusion pulmonaire qui altèrent les échanges gazeux. Les contusions pulmonaires s'observent surtout dans les traumatismes fermés graves mais peuvent aussi accompagner les plaies par balle à grande vitesse ou avec explosion réalisant des lésions de « cavitation » ou de « blast » ;
- une perte de stabilité de la paroi thoracique ou un volet thoracique qui, en se mobilisant à contretemps, réalise une respiration paradoxale.

Examen et premiers gestes

À l'arrivée, sont pratiqués un examen rapide du blessé et un premier bilan :

- *D'abord, l'existence éventuelle d'une détresse respiratoire*, évidente ou à redouter si la fréquence respiratoire dépasse 20 cycles par minute, nécessite un traitement prioritaire (cf. infra) en commençant par vérifier la liberté des voies aériennes supérieures et par mettre le patient sous oxygène.
- *L'état hémodynamique* : coloration des muqueuses, pouls, TA. En cas de choc évident, pose immédiate d'une perfusion intra-veineuse;
- *En cas de polytraumatisme*, vérifier l'absence de douleur au niveau du rachis cervical ;
- *Recherche d'une ou plusieurs plaies du thorax* (toujours retourner avec précaution le blessé pour rechercher un orifice postérieur) afin d'essayer de préciser le trajet : Y a-t-il passage à travers le médiastin ? Y a-t-il lésion d'un ou des deux hémithorax ?
- *La palpation recherche : la crépitation d'un emphysème sous-cutané*, signant un pneumothorax ; *des points douloureux directs ou indirects* (pression pariétale à distance) en rapport avec des fracture de côtes ou du sternum ; une mobilité anormale d'une partie de la paroi, avec ou sans respiration paradoxale, signant *un volet costal* par fractures multiples de côtes ;
- *La percussion* recherche une sonorité ou une matité anormales, évocatrices d'épanchements ;

- *L'auscultation* recherche une diminution ou une abolition du murmure vésiculaire évoquant un épanchement ou une atélectasie ;
- *La palpation de l'abdomen* recherche de signes de lésion abdominale associée (douleur provoquée, défense ou contracture).

Au terme de ce premier examen clinique, trois situations peuvent être schématisées :

1) Ou bien l'état du patient est alarmant sur le plan respiratoire

Qu'il existe ou non un choc hémodynamique associé, c'est ce problème respiratoire qui est prioritaire.

- *Il faut penser en premier lieu à un épanchement et réaliser une ponction exploratrice*, unilatérale en cas de signes cliniques nets (cf. supra), bilatérale sinon. Cette ponction est réalisée à l'aide d'une seringue à demi remplie de sérum pour mieux déceler l'aspiration d'air due à un pneumothorax, dans le deuxième espace, au bord supérieur de la côte inférieure (3^{ème} côte). Elle doit être poursuivie par une *exsufflation* en utilisant une grosse seringue, pouvant alors améliorer nettement la situation respiratoire (et hémodynamique). En prolongeant l'embout de l'aiguille par un court tuyau souple, comme un segment de tubulure à perfusion, on peut clamber celui-ci avant de retirer la seringue pour la vider, et diminuer ainsi le risque de réaspiration d'air dans le thorax. La découverte d'un épanchement important ou mal toléré doit, ensuite et rapidement, faire *poser un drain pleural* (cf. infra). Ce double geste, exsufflation à l'aiguille et drainage pleural, peut suffire à améliorer considérablement la condition respiratoire ; si celle-ci reste précaire, notamment en cas d'encombrement trachéo-bronchique important et en l'absence de possibilité d'intubation trachéale et de ventilation artificielle, le seul geste utile reste une *trachéotomie simplifiée* décrite au chapitre précédent.
- *Une plaie soufflante* doit impérativement faire l'objet :
 - d'un drainage thoracique homolatéral, par un abord classique (cf. infra) plutôt que par la plaie, sauf à titre provisoire si celle-ci laisse facilement passer un drain ;
 - d'une fermeture de la plaie.

2) Ou bien c'est l'état hémodynamique qui est le plus préoccupant.

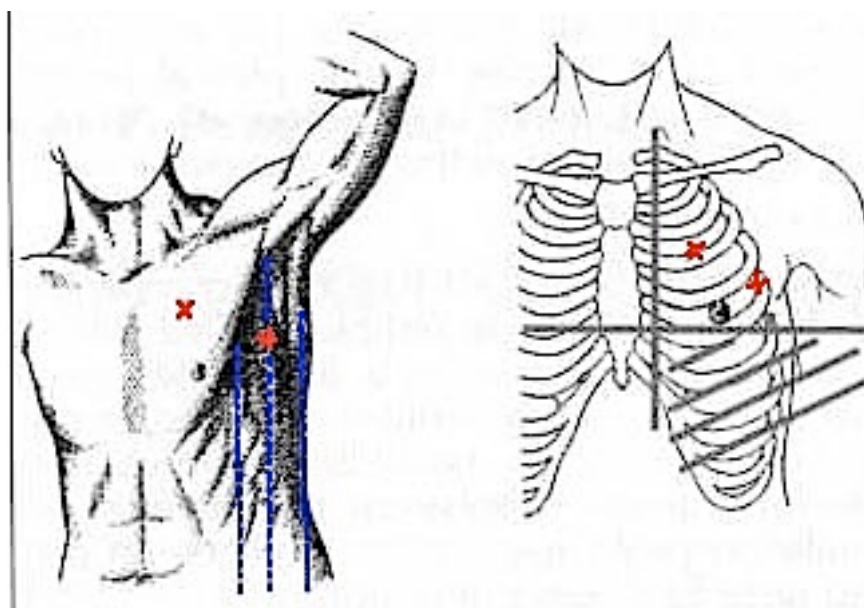
- *Le plus souvent il s'agit d'un hémothorax* abondant responsable d'un tableau clinique d'hémorragie interne (hypotension, tachycardie, pâleur des muqueuses, soif...). Le côté peut être soupçonné cliniquement ou reconnu par la ponction exploratrice. Cet hémothorax nécessite lui aussi la pose d'un drain thoracique. Parallèlement la volémie doit être restaurée par un remplissage intra-veineux. Si l'hémorragie continue à se produire à fort débit par le drain, l'hémostase du ou des vaisseaux intra-thoraciques en cause n'est possible que par une thoracotomie, malheureusement non envisageable dans le contexte d'un petit hôpital isolé (sauf conditions exceptionnellement favorables d'équipement et de compétence en matière de chirurgie thoracique et d'anesthésie-réanimation...).
- *Dans le cas exceptionnel d'un hémopéricarde*, l'état de choc est particulier par l'existence un syndrome de tamponnade associant hypotension, tachycardie, turgescence des veines jugulaires et intolérance à la position allongée. Le geste salvateur serait alors la pose d'un drain péricardique par voie sous-xiphoïdienne qui dépasse également les possibilités d'un médecin isolé s'il n'en a pas acquis l'apprentissage préalable.

3) Ou bien la situation respiratoire et hémodynamique est favorable à l'arrivée, ou le devient grâce aux gestes précédents. On prend alors le temps de compléter le bilan des lésions thoraciques et extra-thoraciques par l'examen clinique (de la tête aux pieds...), la radiographie, et l'échographie thoraco-abdominale. Le blessé est installé en position demi-assise, bénéficie d'une oxygénothérapie en fonction de sa dyspnée et de son hypoxie mesurée à l'oxymètre, d'antalgiques non opiacés, d'aspirations naso-pharyngo-laryngées à la demande, et doit surtout être surveillé régulièrement dans une salle à surveillance renforcée. L'évolution peut être en effet marquée par une aggravation secondaire, sur le mode respiratoire ou hémodynamique pouvant comme ci-dessus nécessiter la pose d'un ou de deux drains thoracique et la pratique d'une trachéotomie. Une surinfection broncho-pulmonaire est également à craindre et à dépister en cas d'apparition d'une fièvre, nécessitant alors une antibiothérapie. Ne pas oublier la prévention anti-tétanique en cas de plaie.

Drainage thoracique ou pleural

C'est le premier geste à faire en cas de pneumothorax ou d'hémithorax abondant (un petit hémithorax peut être respecté, un hémithorax modéré peut être évacué par ponction). Le drainage a pour but de supprimer ou d'éviter la compression pulmonaire et/ou médiastinale provoquée par cet épanchement et de recréer le vide pleural nécessaire pour maintenir le poumon en contact avec la paroi et permettre sa ré-expansion.

Où mettre le drain ?




Deux sites sont classiques :

- *La voie antérieure au niveau du 2^e espace intercostal sur la ligne mamelonnaire verticale.* C'est la technique la plus simple chez un blessé allongé par terre ou chez un polytraumatisé dont on ne peut relever le bras mais la mise en place peut être gênée par le volume du muscle grand pectoral.
- *La voie axillaire au niveau des 4^e ou 5^e espaces intercostaux sur la ligne axillaire moyenne entre le bord postérieur du grand pectoral et le bord antérieur du grand dorsal.*


Le choix entre les deux n'a pas une très grande importance. Elle est fonction des habitudes et des circonstances. Si l'on ne dispose pas de possibilités d'aspiration, il faut préférer le siège axillaire car le drainage se fait plus facilement par simple gravité. Mais deux principes sont à respecter : jamais au-dessous de la ligne mamelonnaire horizontale (dans la zone hachurée sur le schéma) en raison du risque de traverser le diaphragme et de blesser foie ou rate. Sauf extrême urgence, ne pas utiliser un orifice de plaie (risque de reprise hémorragique et risque d'infection).

Quel matériel utiliser ?

Un drain trocart de Joly ou un trocart de Monod (plus sûr), de bon calibre : 24 ou 28 CH. En fait, on utilise les tuyaux dont on dispose, éventuellement une sonde urinaire ou un simple tuyau sur lequel on crée des orifices supplémentaires, en choisissant toujours un gros calibre pour éviter qu'il ne soit bouché par les caillots.



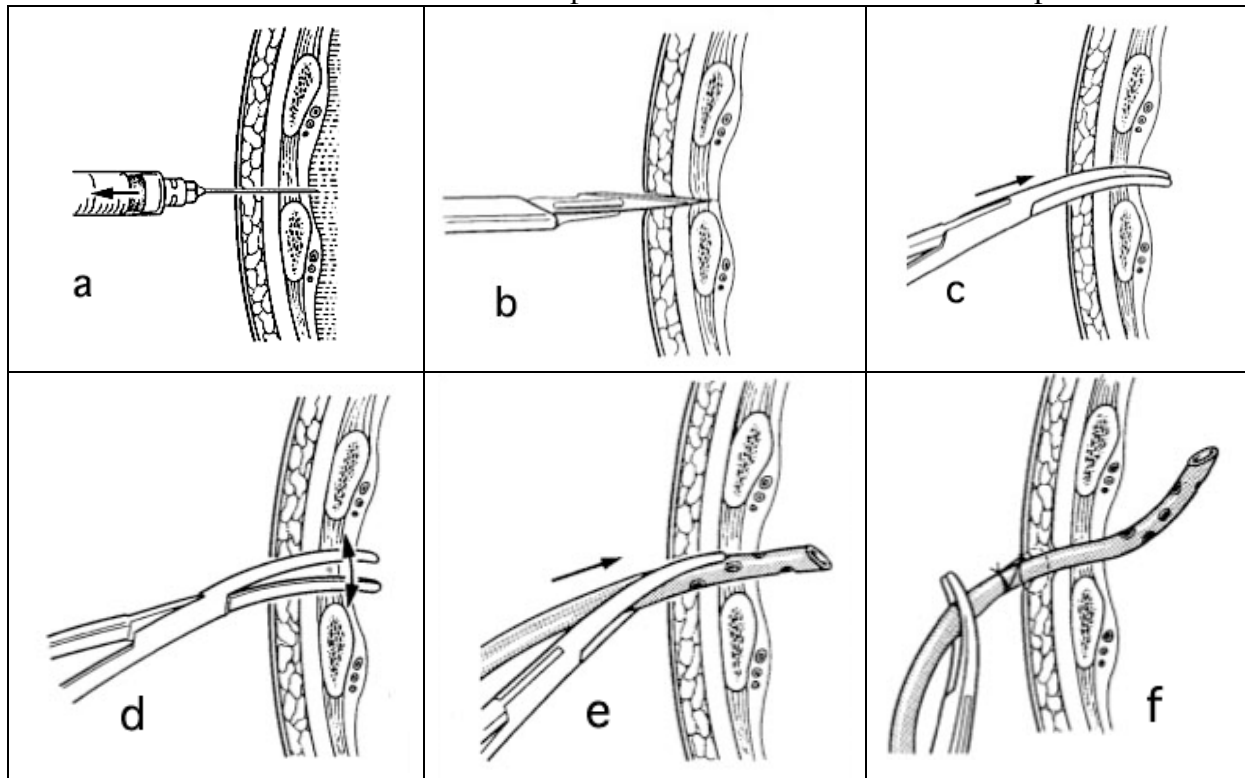
Drain de Joly



Trocart de Monod

Comment mettre un drain ?

- *Faire une anesthésie locale et une ponction préalable avec une longue aiguille pour confirmer l'épanchement liquidien ou gazeux (a). Si l'on ne trouve pas d'épanchement en ponctionnant, il faut essayer à un autre endroit. Cette ponction préalable doit être systématique et à plus forte raison si l'on n'a pas pu faire de radiographie pulmonaire. L'anesthésie doit insister au niveau du périoste de la côte et de la traversée pleurale.*



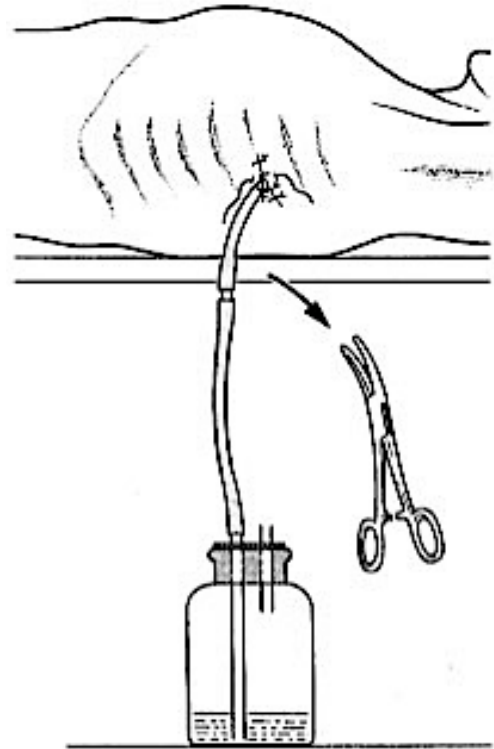
- *Faire une incision* toujours large (2 à 3 cm), vraie « minithoracotomie » qui doit permettre l'introduction d'un doigt dans la plèvre (b). C'est le meilleur moyen pour éviter une blessure du poumon.
- *Dissocier les muscles* avec une pince (type Christophe, Kelly...) (c, d), en « raclant » le bord supérieur de la côte inférieure (pour éviter le pédicule intercostal qui suit le bord inférieur de la côte supérieure).
- *Diriger le drain* vers le haut et en arrière (pneumothorax), vers le bas et en arrière (hémothorax). (e). Clamper le drain.
- *Fixer solidement le drain* à la peau et laisser un fil en attente par un 2^{ème} point en U laissé long (enroulé autour du drain) qui servira à la fermeture secondaire de l'orifice.
- *Brancher le drain* sur le système de drainage.
- *Déclamper après vérification du système.*

Appareillage et maintenance du drainage

Les difficultés commencent lorsque le drain a été mis en place : comment l'équiper et comment le surveiller ? Un système de drainage pleural doit être :

- *aseptique* : manipuler avec précautions, faire un pansement autour du drain, ne pas repousser un drain dans le thorax, ne pas réutiliser un orifice ancien ;
- *perméable* : un drain non fonctionnel car bouché est inutile (voire dangereux en cas d'épanchement compressif). Il faut « traire » le drain plusieurs fois par jour à la main ou à la pince pour fragmenter d'éventuels caillots ; cette traite peut être confiée après éducation au blessé ou à la famille accompagnante ;
- *irréversible* : c'est-à-dire que les liquides et l'air ne doivent jamais pouvoir retourner vers le patient. Pour cela il faut deux choses : un récipient pour recueillir le liquide et un système dit anti-retour qui interdit le passage de l'air ou du liquide vers le patient. Plusieurs systèmes anti-retour sont possibles.
 - Le plus simple est réalisé par une poche à urine comme récipient (la poche à urine doit être percée pour permettre l'évacuation de l'air) et une valve unidirectionnelle de Heimlich entre le blessé et la poche. En l'absence de valve de Heimlich, un doigt de gant, fendu à son extrémité distale et noué sur le drain à son extrémité proximale, peut en tenir lieu mais reste cependant d'efficacité moyenne.
 - Le système le plus classique et le plus sûr reste un bocal avec de l'eau, faisant à la fois office de récipient, de dispositif anti-retour et d'aspirateur passif puisqu'il fonctionne par siphonage. L'idéal est un bocal spécifique, large avec bouchon traversé par deux tubes rigides dont l'un est long et l'autre court. En cas de pénurie, une bouteille en plastique peut faire l'affaire à condition qu'elle soit fixée verticalement à un pied du lit pour ne pas se renverser et que le tube prolongateur du drain thoracique soit bien fixé au goulot de la bouteille pour éviter qu'il ne s'en échappe.

Le tuyau venant du drain (patient) est plongé dans l'eau de 2 cm ce qui interdit à l'air de revenir, un tube court ne plongeant pas dans le liquide où un orifice fait communiquer le bocal avec l'atmosphère. Ainsi toute ré-entrée d'air est impossible lors des mouvements inspiratoires mais une remontée liquidienne est toujours possible lors de mouvements très amples et, il faut, pour l'éviter, que le bocal soit au moins à 40 cm au-dessous du thorax du patient. Il est donc important que ces patients ne soient pas allongés par terre. Au fur et à mesure que le niveau du liquide monte, l'aspiration devient moins efficace et il faut changer le bocal ou remonter le tuyau dans le liquide. Des dispositifs plus efficaces (mais plus compliqués) avec deux, voire trois bocaux peuvent aussi être utilisés quand on a la possibilité de brancher sur la prise d'air du premier bocal une source d'aspiration continue, douce et constante.



- *Aspiratif* : l'idéal est de raccorder le (ou les bocaux) à une aspiration active, ce qui facilite la vidange pleurale et la ré-expansion pulmonaire ; mais ceci est souvent impossible dans des structures limitées car on dispose rarement de source de vide et l'on doit donc se contenter :
 - de l'aspiration passive par siphonage simple dans le récipient en position déclive ;
 - de la traite régulière de la valve de Heimlich par le blessé lui-même ou par son entourage après éducation ;
 - d'un complément d'aspiration discontinue plusieurs fois par jour en fonction des disponibilités du matériel et des infirmiers, en utilisant une aspiration à pied type Pedavid ou un petit aspirateur électrique.

Il faut souligner que lorsque l'on appareille un drain thoracique, un des principaux problèmes est celui des *raccords*. Si l'on ne dispose pas de raccords du commerce, il est généralement facile d'en fabriquer avec des bouts de tuyaux et de caoutchouc. Tous les raccords doivent être apparents et non dissimulés par des pansements pour éviter qu'ils ne se désadaptent sans que l'on s'en aperçoive.

Deux points importants :

- 1) Avoir toujours sous la main un ensemble emballé et régulièrement stérilisé, contenant tout le matériel nécessaire à la pose et au branchement d'un drain thoracique (drain, tuyau prolongateur, flacon, raccords...)
- 2) Avant toute modification du drainage ou mobilisation du patient, clamber le drain par deux pinces larges. Laisser ces pinces disponibles à demeure à côté du patient.

Surveillance du drainage

La surveillance clinique est pluriquotidienne auscultation du patient, palpation à la recherche d'un emphysème sous-cutané, inspection des tuyaux et raccords, examen de la poche ou du bocal : aspect et quantité du liquide, existence d'un bullage.

La radiographie pulmonaire, idéalement, est quotidienne et refaite après toute modification du drainage. En pratique, après mise en place du drain, une radiographie pulmonaire au lit est rarement possible et la position des drains ne peut être contrôlée. L'échographie transthoracique à l'aide d'un appareil mobile est plus facilement réalisable, permettant aisément de rechercher un épanchement résiduel, mais elle nécessite un apprentissage...

L'ablation du drain est envisagée entre le 3^e et le 5^e jour devant l'absence du bullage, une production liquidienne inférieure à 150 cc/24 h et un éventuel contrôle radiographique ou échographique confirmant l'absence d'épanchement résiduel. On enlève le fil d'attache ; on prépare le nœud de fermeture avec le fil d'attente (ou, si ce dernier n'a pas été placé lors de la pose du drain, avec un nouveau fil de fermeture). On demande au patient d'arrêter de respirer, et à un aide de retirer rapidement le drain pendant que l'on serre le nœud de fermeture.

Complications. Les drainages incomplètement surveillés peuvent être insuffisants avec un risque immédiat de surinfection et de pyothorax et, à distance, un risque de séquelles (organisation d'une poche pleurale, pyopneumothorax chronique).

BRÛLURES

PL, XP

Ce chapitre se limite volontairement aux trois premières semaines, car au delà de ce délai la prise en charge devient essentiellement un problème de chirurgie plastique (recouvrement des pertes de substance cutanée et traitement des séquelles rétractiles). Sauf exception elle peut difficilement être assurée dans les petits hôpitaux isolés, et doit donc faire alors l'objet : soit d'un transfert en hôpital de référence, soit du déplacement d'un chirurgien spécialisé.

La brûlure évolue classiquement selon deux phases chronologiques :

- une phase initiale de quelques jours est dominée par :
 - les pertes hydro-électrolytiques pouvant être responsables de choc hypovolémique et d'insuffisance rénale ;
 - le risque de complications respiratoires (brûlures des voies aériennes) d'anoxie cérébrale (délire) et d'ulcère gastro-duodéal « de stress ».
- une phase longue où le malade survivant n'a plus toute sa peau, et qui ne cesse qu'à la cicatrisation. C'est la « maladie des écorchés », faite de troubles métaboliques divers où prédominent :
 - la dénutrition
 - l'infection, contre laquelle ses capacités de défense sont amoindries.

Réception du brûlé

- *Recevoir et examiner* le brûlé dans un local calme et fermé ;
- *Vérifier de la liberté des voies aériennes* ;
- *Ôter les vêtements non adhérents ; enlever les ceintures, alliances, colliers, bracelets...*
- *Poser une voie d'abord veineuse*, si possible en zone saine avec soluté de remplissage. On peut commencer par 20 ml/kg de Ringer-lactate pour la première heure (les quantités perfusées étant ensuite déduites des besoins calculés (cf. infra) ;
- *Calmer la douleur et l'agitation*, par la Kétamine au besoin ;
- *Prélever du sang* pour groupe, hémocrite, hémoglobine et si possible NFS ;
- *Appliquer une prévention du tétanos* ;
- *Faire un premier bilan de la profondeur surface et de la profondeur* des brûlures.

Les critères de gravité, devant faire admettre le patient :

1. Superficie brûlée > 10 %, ou > 5 % aux âges extrêmes de la vie ;
2. Troubles hémodynamiques (hypotension, tachycardie) ;
3. Troubles respiratoires ou de la conscience ;
4. Brûlures de la face (suspicion de brûlures respiratoires), des mains (risque tendineux) ; du périnée (risque infectieux) ou des plis de flexion (risque de rétraction) ;
5. Brûlures électriques ou chimiques ;
6. Brûlures dans un contexte de polytraumatisme, d'incendie avec suspicion d'inhalation de fumées ;
7. Brûlures chez un patient à facteurs de risques > ASA II ;
8. Brûlures circulaires profondes : risque d'effet garrot au niveau des membres (ischémie), du cou et du thorax (asphyxie) ;
9. Difficultés d'accès à un centre de soins.

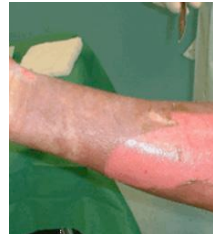Première appréciation de la profondeur

Difficile à apprécier en urgence, elle devra être réappréciée au bout de quelques jours. Elle se juge sur les critères suivants :

- Aspect de la brûlure (qui sera après excision des phlyctènes) ;
- Test de recoloration à la pression du doigt ;
- Test du saignement capillaire à la scarification ;
- Test de résistance à l'arrachement du poil ;
- Test de sensibilité (à l'aiguille).

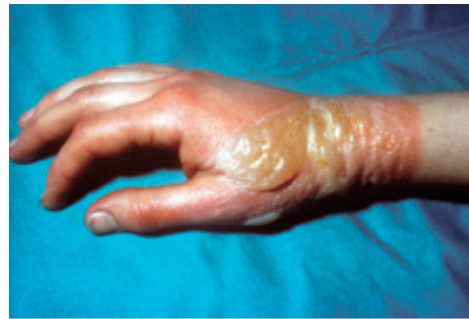1er degré

aspect : rouge
simple érythème douloureux, sans phlyctène



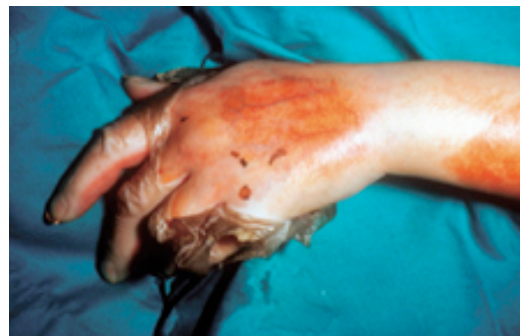2ème degré superficiel

- aspect : rouge
- résistance à l'arrachement du poil
- recoloration après pression du doigt
- cicatrisation en 15-21 jours
- parfois évolution vers aspect croûteux (ne pas confondre avec 3ème degré)



2ème degré profond

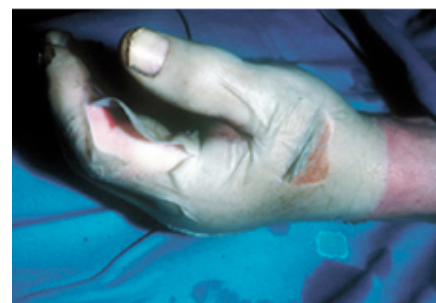
- aspect : blanc
- non résistance à l'arrachement du poil
- non recoloration après pression du doigt
- persistance du saignement capillaire à la scarification
- cicatrisation aléatoire : 21 à 30 jours ou évolution vers 3ème degré



3ème degré

aspect : noir (escarre)
escarre
anesthésie
absence du saignement capillaire à la scarification
(non cicatrisation spontanée secondaire +++)
rechercher le caractère circulaire (effet garrot →
incisions de décharge)

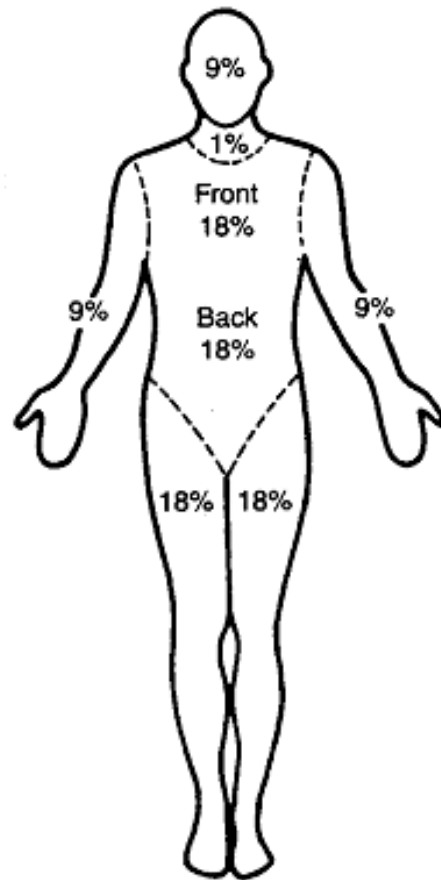
4^{ème} degré = carbonisation



Première évaluation de la surface

La 1ère évaluation se fait en pourcentage de la surface corporelle totale, à partir de la « règle des 9 » de Wallace en dessinant les brûlures sur un schéma. Elle divise le corps de l'adulte en multiples de 9 % SC

On peut aussi évaluer en utilisant l'étalon de 1 % représenté par la surface d'une paume de main



Traitement général

Réanimation intra-veineuse

Elle s'impose si la surface brûlée dépasse 15 % chez l'adulte et 10 % chez l'enfant.

- Après avoir *pesé* le patient et placé une *sonde urinaire* ;
- Utiliser du liquide de *Ringer* ou du *sérum physiologique* ;
- *Quantité et rythme*. Pendant les premières 24 heures : 2-4 ml / kg du poids corporel multiplié par le pourcentage de surface brûlée, dont la moitié est donnée pendant les 8 premières heures ;
- Évaluer l'efficacité de la réanimation sur la *diurèse horaire* (> 0.5 cc /kg /h chez l'adulte) ;
- Établir une *surveillance* de cette diurèse et des autres constantes vitales toutes les quatre heures.

Cette réanimation doit être poursuivie pendant plusieurs jours, tant que le patient n'a pas retrouvé un état hémodynamique normal et ne peut pas s'alimenter.

Autres mesures :

- Laisser le patient à jeun s'il nécessite une anesthésie. S'il vomit ou présente des troubles de la conscience, placer une sonde naso-gastrique. Dans les cas contraire, les boissons et une alimentation hypercalorique doivent être reprises dès que possible ;

- Ne pas administrer d'antibiotique de façon préventive (risque de résistance) mais seulement si existent ou apparaissent des signes d'infection (cf. infra) ;
- Prescrire un traitement anti-acide en prévention de l'ulcère de stress ;
- Mesurer régulièrement l'hématocrite et l'hémoglobine, et en administrer un traitement martial en cas d'anémie ;
- Peser le patient pour mieux évaluer une perte de poids secondaire à cause de la dénutrition.

Traitement local

Il doit être entrepris dès que la réanimation IV a été mise en route, et avec un maximum d'asepsie. Pour toutes les brûlures paraissant graves, le mieux est de le réaliser en salle d'opération, sous kétamine.

Premiers gestes locaux

Le brûlé est débarrassé de toutes les suies, débris telluriques et vêtements brûlés encore adhérents. L'ensemble de la surface cutanée est nettoyée à l'aide d'une solution antiseptique. Si les brûlures atteignent la face et le scalp, il est nécessaire de raser le patient. Toutes les phlyctènes sont réséquées avec des ciseaux fins. Un large lavage est réalisé au sérum ou à l'eau bouillie (refroidie !). On applique ensuite un antiseptique la sulfadiazine argentique (Flammazine). A défaut on peut appliquer du Violet de Gentiane (Solution aqueuse à 1% pour usage externe), antiseptique (Gram+), antifongique (Candida), et asséchant.

Après ces premiers gestes, il est alors possible de faire par écrit un premier bilan local des brûlures (siège, profondeur, étendue).

Poursuite du traitement local. Deux méthodes :

a. Les pansements

Ils peuvent être conservés 3 à 5 jours s'ils ne sont pas imprégnés de sécrétions ou malodorants, et si le patient n'est pas fébrile.

Ils sont alors renouvelés comme le premier en salle d'opération et sous kétamine en cas de brûlures étendues, en salle de pansement en cas de brûlure localisée. Une douchette au dessus d'une baignoire ou d'une alèse imperméable canalisant l'écoulement vers un récipient, et utilisant une eau bouillie et tiède, peut être très utile pour faciliter le décollement des dernières compresses et pour laver les brûlures avant application d'antiseptique. Le pansement proprement dit se compose ensuite :

- d'une première couche d'une ou deux épaisseurs de gaze grasse (compresses vaselinées dépliées, pouvant être fabriquées et stérilisées sur place) ;
- d'un pansement absorbant (gaze + en ouate de coton) type « américain », retenu par des bandages. Mais ce pansement doit surtout être épais et large, dépassant les limites de la brûlure.

L'inconvénient de cette méthode est qu'elle est très consommatrice de temps et de matériel, et difficile à réaliser dans de bonnes conditions d'asepsie, notamment sur les brûlures étendues du tronc. Elle est donc à réserver aux brûlures localisées des membres.

b. La technique ouverte

Elle est plus adaptée aux pays chauds, aux établissements peu équipés et spécialisés, et aux brûlures étendues du tronc ou du visage. Elle consiste à laisser les brûlures sécher à l'air, sous la protection d'une moustiquaire. Il faut bien expliquer son principe, et l'absence de pansement, au patient ainsi qu'à son entourage soignant et familial .

Après le premier lavage (et d'éventuels pansements localisés des membres) le patient est placé dans son lit sur un matelas et un drap propres, sous une moustiquaire, dans un emplacement à l'abri du froid.

Tous les 3 ou 4 jours un nettoyage avec application d'antiseptique est réalisé uniquement au niveau des zones restées humides, sans toucher aux zones asséchées. Au niveau de ces dernières, au bout de deux à trois semaines, s'il s'agit d'une brûlure superficielle une croûte éventuelle finira par s'éliminer seule sur une peau régénérée. S'il s'agit d'une escarre au niveau d'une brûlure profonde, il faudra l'exciser.

Traitement local ultérieur

Comme précisé en introduction, en cas de nécessité de recouvrement cutané important et de correction de rétractions fixées (par plasties ou greffes), la prise en charge nécessite le recours à un chirurgien expérimenté.

Cas particuliers

Incisions de décharge (ou escarrotomies)

Il ne faut pas hésiter à les pratiquer systématiquement

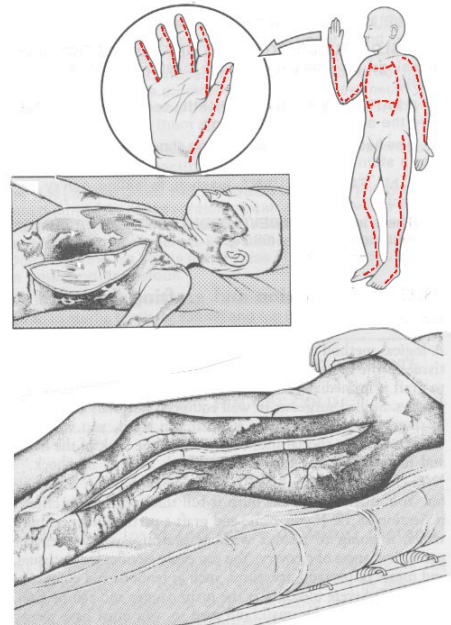
- devant une brûlure circulaire du cou, du thorax ou des membres, ayant l'évidence du troisième degré : cartonnée et indolore ;
- précocement, dans les 24 premières heures après la brûlure, avant que l'œdème qui s'établit progressivement n'entraîne des signes de compression.

Comment réaliser des incisions de décharge ?

Bien qu'aucune anesthésie ne soit en principe nécessaire (l'escarrotomie se faisant par définition en peau brûlée...), elles sont réalisées le plus souvent sous sédation.

Les incisions doivent être parallèles à l'axe du membre. Il est préférable de progresser depuis la racine du membre vers la distalité, pour faciliter le drainage des veines turgescentes.

L'aponévrotomie, c'est-à-dire l'ouverture de l'aponévrose musculaire, n'est pas systématique, sauf en cas d'électrisation ou de troubles ischémiques patents des masses musculaires. L'hémostase doit être draconienne, en liant au fil les principaux pédicules veineux et en coagulant les petits vaisseaux cutanés et sous-cutanés des berges de l'incision, puis en la protégeant sur toute sa longueur de l'incision par des compresses hémostatiques.



L'efficacité immédiate de l'incision de décompression s'apprécie sur :

- l'exsudation du liquide interstitiel dans l'incision ;
- la réapparition des pouls distaux et capillaires du membre et la recoloration des tissus non brûlés ;
- une meilleure efficacité respiratoire après libération cervicale ou thoracique.

La récurrence d'un saignement est le principal incident observé, obligeant à une reprise de l'hémostase après l'ouverture du pansement.

Prévention des rétractions cutanées

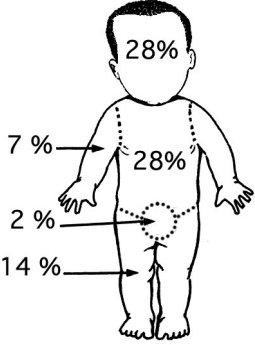
Les rétractions apparaissent surtout en zone mobile au niveau du cou, des aisselles et des autres articulations. Elles apparaissent dès les premières semaines mais sont surtout visibles après le deuxième mois d'évolution, et peuvent évoluer pendant 6 à 10 mois en l'absence de traitement.

Le traitement est avant tout préventif, basé sur :

- une rééducation active et/ou passive débutée précocement.
- une immobilisation entre les séances de rééducation, en position opposée à la tendance rétractile, quand elle est possible par des attelles et gouttières plâtrées facilement amovibles

Au stade de rétractions fixées, le traitement ne pourra être que chirurgical et spécialisé.

Brûlures de l'enfant

<p>Chez l'enfant le calcul de la surface brûlée est différent. On peut utiliser la « règle des 7 », en la nuanciant de la façon suivante :</p> <ul style="list-style-type: none"> • Soustraire 1% à la tête par année > 1 an • Ajouter ce 1% aux 2 membres inférieurs • 10 ans = âge adulte 	
<p>Le calcul du volume de liquide à perfuser est également différent :</p>	<p>$2cc \times (\% \text{ surface brûlée}) \times \text{poids (kg)} + Y / 24h$</p> <p>Y = 100cc/kg (0-10kg) 50cc/kg (11-20kg) 20cc/kg (>20kg)</p> <p>L'objectif du remplissage est une diurèse = 1cc/kg/h (<30cc/h)</p>

En urgence, un état de choc et l'étendue des brûlures peuvent rendre impossible la pose d'une perfusion intra-veineuse et nécessiter la pose d'une *perfusion intra-osseuse tibiale*. (cf. manuel d'anesthésie-réanimation)

La mortalité est plus élevée (notamment chez l'enfant de moins de 2 ans)

Par contre, l'épidermisation est plus rapide et les greffes prennent mieux.

L'apport d'Oracilline® systématique (3 jours) prévient la "scarlatine des petits brûlés".

L'infection des brûlures

La présence de germes pathogènes et d'une légère suppuration de surface est inévitable dès qu'une brûlure atteint le 2ème degré et ne justifie pas d'antibiothérapie systématique s'il n'existe pas de fièvre. Elle doit seulement être contrôlée par des mesures d'asepsie.

La survenue de fièvre justifie une antibiothérapie, a fortiori si elle est accompagnée de frissons (bactériémie), mais elle doit aussi faire rechercher une cause précise nécessitant un traitement complémentaire :

- *surinfection* des brûlures avec suppuration importante, devant faire renforcer le traitement local (lavage, renouvellement des pansements) ;
- *collection purulente* sous une escarre ou une croûte, à dépister devant un pourtour inflammatoire, une lymphangite ou une adénopathie sensible, et à traiter par excision de l'escarre ;
- foyer d'infection pulmonaire ou encombrement bronchique nécessitant une kinésithérapie respiratoire.

Brûlure des voies respiratoires

Elles doivent être suspectées chez tout brûlé de la face, et devant toute gêne respiratoire après avoir vérifié que cette gêne n'est pas due à une brûlure circulaire du tronc (qui nécessiterait des incisions de décharge).

- S'il existe un encombrement manifeste, La première chose à faire est une aspiration nasopharyngée. Une oxygénothérapie est entreprise à débit modéré (2 à 4 litres/minutes) ;
- En cas d'échec et de détresse respiratoire, les seules mesures utiles, si on en a la maîtrise, sont l'intubation trachéale et/ou la trachéotomie. Il faut seulement bien réaliser que, si elles peuvent améliorer nettement la situation respiratoire immédiate, elles peuvent déboucher sur la nécessité d'une ventilation prolongée, illusoire en situation précaire et isolée...

TABLE DES MATIÈRES

Introduction	2
Gestes de base en chirurgie	3
Plaies des parties molles et suture cutanée	22
Infections aiguës des parties molles	30
Le drainage	36
Nodules sous-cutanés	44
Préparation de l'opéré et de l'opération	47
Conduite à tenir devant une douleur abdominale aiguë. Attitude générale	49
Ouverture et fermeture de l'abdomen.....	56
Exploration, exposition, lavage de la cavité abdominale	74
Sutures, résections et anastomoses intestinales	77
Gastrostomie et jéjunostomie	83
Colostomies et iléostomies	85
Hernies de l'aîne	91
Éventrations	104
Éviscération.....	108
Appendicites	110
Cholécystites aiguës	118
Abcès du foie	121
Péritonites aiguës non traumatiques	124
Occlusions intestinales aiguës	131
Traumatismes de l'abdomen.....	140
Complications des laparotomies	152
Proctologie.....	159
Sondage vésical chez l'homme	163
Cathétérisme vésical sus-pubien.....	165
Cystostomie ouverte	167
Hydrocèles	168
Torsion du testicule	170
Traumatismes fermés des bourses	171
Posthectomie.....	173
Trachéotomie simplifiée	175
Traumatismes du thorax	178
Brûlures	186

